www.jornaldentistry.pt - Mensal. maio 2023 Ano 10 n. 106 €7 (Cont.)
Diretora: Prof. Doutora Célia Coutinho Alves

O JornalDentistry

Para profissionais de medicina dentária

Crónica

Liderança e Gestão de Equipas de Medicina Dentária: o Caminho do Meio

Soluções CAD

Be Innovative
Be Precise
Be Digital
Be *ipd*

STUMP DIE 3D

MODELO 3D



Digital

ANÁLOGO 3D

SCAN ABUTMENT

CUSTOM INTERFACE SYSTEM®

ipd
Dental Group

Célia Coutinho Alves, DDS, PhD, médica dentista doutorada em periodontologia

A PRESCRIÇÃO DA EMPATIA

Este mês, já totalmente livres das medidas de prevenção e controlo anti-Covid 19, voltamos, finalmente à normalidade. Ou talvez não. Os pacientes quase já nem nos conhecem a cara depois de 3 anos a recebê-los atrás das máscaras. Mas a verdade é que gosto mais, (e eles também), desta proximidade. Não porque ela seja importante no desempenho da técnica, mas porque é essencial no acolhimento, na empatia e no desenvolvimento da confiança para o tratamento. Somos animais sociais. Há quem diga que cada vez seremos menos sociais, mas nessa altura eu também já não serei médica dentista.

Pelo menos nas redes estamos mais sociais. Disso não restam dúvidas. E há uma vida que se passa através do ecrã. Os podcasts florescem. E contra isso nada. Há uma facilidade de chegar a muitos, a todos os que quiserem, através de plataformas universalmente aceites. E, por conseguinte, há uma facilidade de consumir sem "ser visto", sem pagar, fidelizar, inscrever ou responder pela informação que se consome. A verdade é que cada vez mais a sociedade não quer ser ensinada, mas sim entendida. Já parece mal dizer que não sabemos, não conhecemos, não fazemos assim e que temos de aprender. O online não é só mais fácil porque chega a todo lado, mas também porque permite que todos aprendam sem serem vistos. Numa sociedade em que socialmente só se mostra o perfeito, ser visto a aprender pode ser entendido como uma fragilidade.

No final do mês de abril a Ordem dos Médicos Dentistas e o seu centro de formação contínua realizou, nos Açores, as jornadas da primavera. Depois de três anos de interrupção pelo Covid-19, voltaram as jornadas, aquele momento formativo que privilegia a conjugação da formação com o lazer, em família. E tenho-vos a dizer que não há amizade nenhuma de redes sociais que bata o enriquecimento que cada um ganha quando partilha tempo e momentos com os outros. E se as redes sociais podem bater numericamente o número de "novos amigos" num só dia, garanto que ver as crianças e futuras gerações a fazer novas amizades fora dos ecrãs é muito gratificante. Afinal, para elas ainda será mais difícil separar a sua realidade da meta-realidade que existe para além dos pixels e dos visores.

Temo que a próxima geração de médicos dentistas e médicos, em geral, sejam profissionais altamente qualificados técnica e cientificamente, com acesso a toda a informação que quiserem e conseguirem processar, mas que depois, em frente ao doente, não saibam aplicar tanto *know-how*. Não consigam fazer as perguntas certas, não consigam levantar os olhos do ecrã, não consigam criar empatia. E criar empatia é já parte do tratamento. E onde se ensina empatia, onde se aprende a ser empático? Em que cadeira, em que universidade? Em que podcast? A empatia, gera empatia. E só se pratica ao lado do outro, por simpatia, por generosidade, por confiança. É por isso que continuo a dizer que a inteligência artificial será apenas uma ajuda no primeiro nível do raciocínio humano: o da estatística, conseguir correlacionar factos ou acontecimentos. E isso já ajudará muito no diagnóstico do mais provável. Sendo a medicina uma ciência de probabilidades será já um grande avanço. Mas, atualmente, a inteligência artificial ainda não chega perto dos dois níveis seguintes do raciocínio humano: o nível hipotético, e se fosse assim o que aconteceria; e o terceiro, o nível contra factual, se em vez de fazer isto, fizesse aquilo, como teria mudado o resultado. A estes dois níveis do raciocínio humano a inteligência artificial ainda não chega e, por isso, falha tantas vezes quando envereda por esses caminhos. E mesmo que um dia consiga fazê-lo, faltar-lhe-á a empatia própria dos que tocam, sorriem e se importam. Porque afinal poderá ensinar-nos tudo o que houver para aprender, mas se não nos entender não conseguirá tratar-nos. Aos médicos já não pediremos para saber tudo, mas para nos entenderem todos. Num tempo em que os diagnósticos poderão aproximar-se dos 100% prováveis, os tratamentos terão de ser 100% empáticos. Porque a empatia é já parte do tratamento! ■

Célia Coutinho Alves , Médica Dentista Especialista em Periodontologia pela OMD, Doutorada em Periodontologia pela Universidade Santiago de Compostela

SUMÁRIO

EDITORIAL
.....03

CONVIDADO DO MÊS
A terra prometida
.....04

Um caminho no son(h)o...
.....06

CRÓNICA
Pimenta na Língua
.....08

Doenças autoimunes e as suas manifestações na cavidade oral
Dra. Ana Paz
.....10

Explorar novos caminhos
Dra. Mónica Pereira Lourenço
.....12

Liderança e Gestão de Equipas de Medicina Dentária: o Caminho do Meio
Dr. Orlando Monteiro da Silva
.....14

CLÍNICA
Retratamento implantológico num paciente com reabsorção óssea extrema e defeitos derivados de peri-implantite avançada. Passo a passo para conseguir uma nova prótese implanto-suportada. Caso clínico
Eduardo Anitua DDS, MD, PhD
.....16

Remoção de instrumento fraturado em endodontia, a propósito de um caso clínico
Amaral J., Mendonça C., Pereira R., Dias S.
.....22

REPORTAGEM | EVENTOS
Megagen Portugal junta uma centena de médicos dentistas em Lisboa
.....23

TENDÊNCIAS | MARKETING
Fluxo digital ou operacional
.....24

NOTÍCIAS
.....25

A TERRA PROMETIDA

António Costa, médico dentista e Presidente da Comissão Organizadora da APOMED-SP.

A saúde oral, em muitos países a nível mundial, é efetivamente um problema de saúde pública com uma elevada prevalência. Estima-se que cerca de 3,5 mil milhões de pessoas, segundo a Organização Mundial de Saúde, sofram deste tipo de patologias, com três quartos deste número a pertencer a países em desenvolvimento. De acordo com o Global Burden of Disease, 52% das doenças mais frequentes na Europa, onde em 2019 se estimou que metade da população sofria deste tipo de patologias, são as doenças orais, tais como edentulismo, doença periodontal e cárie. Contudo, neste capítulo, Portugal é um dos países em que os números ficam largamente aquém das expectativas, agravado pelo facto de que é um país com um número muito superior ao necessário de médicos-dentistas: pelo menos 35% dos utentes apresentam necessidades de tratamento dentário não correspondidos, um nível claramente superior aos restantes países europeus.

Segundo o Barómetro de Saúde Oral da Ordem dos Médicos Dentistas (OMD), cerca de um quarto dos portugueses nunca visita o médico dentista ou fazem-no apenas em situações de urgência; quanto menor a escolaridade e a classe social, menor a regularidade de visitas ao médico dentista. Este dado levanta duas grandes preocupações: por um lado, não está assegurado o direito à saúde, consagrado na Constituição Portuguesa; por outro lado, demonstra uma grande vulnerabilidade dos programas existentes, nomeadamente a nível de literacia em saúde. Como plasmado pelo Dr. Miguel Pavão, Bastonário da OMD, "não há saúde geral sem saúde oral e não há saúde oral sem médicos dentistas". Uma grande parte da população não tem cuidados médico-dentários com a regularidade devida; se a falta de literacia é um problema, os custos elevados também e o número de médicos dentistas e consultórios existentes na rede pública são manifestamente insuficientes.

Um outro flagelo a que assistimos diariamente é o cancro oral. A Ordem dos Médicos Dentistas e o Grupo de Estudos do Cancro da Cabeça e do Pescoço demonstraram em 2021 que 15 em cada 100 mil portugueses tem cancro oral, e dois em cada três casos são detetados em fase avançada, o que dificulta o tratamento e diminui a sobrevida. Acima de tudo, trata-se de uma das doenças mais comuns a nível mundial e, na realidade portuguesa, em que nem todos têm acesso a cuidados médico-dentários, lidamos com uma bomba-relógio. Estará tudo a ser feito para mitigar este problema?

Apesar destes dados, nem tudo é mau: assistimos a um quadro de mudança na saúde em Portugal. De cima a baixo, começando pelo modelo de gestão à qual não fica alheia, logicamente, a medicina dentária. Como todos sabemos, o atual modelo de integração da medicina dentária no Serviço Nacional de Saúde está esgotado, em todas as suas vertentes. A referenciação dos utentes é um processo moroso e que poderá ter várias etapas, com claro prejuízo dos utentes que ficam presos em listas de espera. Há uma grande rotatividade de profissionais devido às condições contratuais, altamente precárias, sejam médicos dentistas ou mesmo assistentes dentários, o que se reflete em perdas para o doente que não vê uma continuidade do seu tratamento pelo mesmo profissional. Em termos de prevenção de saúde oral, nem sempre são os profissionais mais habilitados como os higienistas orais ou os médicos dentistas que o fazem, com os resultados que estão à vista e que urgem melhorar.

Contudo, há boas notícias: O PRR pode representar soberana oportunidade de amplificação de novos gabinetes de medicina dentária que, com fundos comunitários, pode proporcionar acesso a toda a população a cuidados médicos dentários. O facto de todos estes temas estarem a ser discutidos e, acima de tudo, estarem na ordem do dia dos nossos responsáveis pela saúde é outra excelente notícia: o ministro da Saúde, que se comprometeu publicamente numa cerimónia da Ordem dos Médicos Dentistas com a criação de modelo estável e digno para estes profissionais no Serviço Nacional de Saúde. Também a direção executiva referiu que pretende "cativar e fixar médicos dentistas no SNS, através da criação de condições laborais que dignifiquem a profissão". A carreira especial de medicina dentária foi criada e aprovada pelo Ministério da Saúde em 2018, contudo, nunca foi implementada, apesar de muito prometida. Tal como a criação do SNS foi um marco e António Arnaut imortalizado, podemos estar na génese de um novo marco histórico na saúde, desta feita com a inclusão da medicina dentária. Será desta que se implementará um serviço de medicina dentária e uma carreira que dignifique os profissionais que garantirão o acesso à população a estes cuidados?

A APOMED-SP, Associação Portuguesa de Médicos Dentistas dos Serviços Públicos, tem-se pautado, desde a sua fundação em 2018, pela constante luta na melhoria dos índices de saúde oral e, acima de tudo, lutado pela implementação de uma carreira de medicina dentária. Faz o seu encontro anualmente. Este ano o 6.º Encontro Nacional dos Médicos, que irá decorrer em Espinho nos dias 2 e 3 de junho, reveste-se de especial importância pelas razões anteriormente citadas. Na tradicional mesa-redonda "Políticas de Medicina Dentária para os Serviços Públicos", contaremos com o senhor Bastonário da OMD, com o Prof. Dr. Francisco Goiana da Silva, da DE-SNS e com o Prof. Dr. Julian Perelman. Teremos também a Engenheira Joana Vilas Boas, por parte da SPMS e ainda o Dr. Bruno Moreno da USF-AN, que irão discutir o trajeto de referenciação do utente. Contará de igual forma com um excelente programa científico e com duas inovações: um prémio para o melhor trabalho científico sob a forma de poster, que pretende divulgar trabalhos efetuados no âmbito dos Serviços Públicos, e ainda um prémio jornalístico que premiará o melhor trabalho efetuado sobre medicina dentária nos serviços públicos. Um agradecimento especial a todos os patrocinadores que terão a sua área de exposição própria e que permitem que anualmente se consiga juntar colegas de todo o país, seja do continente ou das ilhas.

Será que neste 6º Encontro, com a presença dos membros de tutela da saúde, chegarão os médicos dentistas à tão esperada Terra Prometida? ■

https://apomedsp2023.wixsite.com/6encontronacional

bti®
Human
Technology

CIÊNCIA, SAÚDE, PESSOAS

CADA CASO É DIFERENTE, CADA PACIENTE É ÚNICO

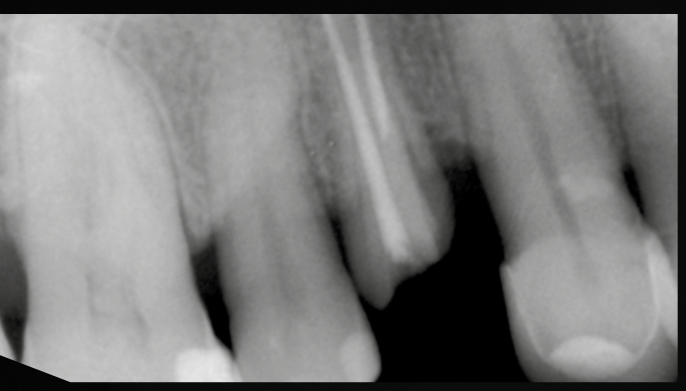

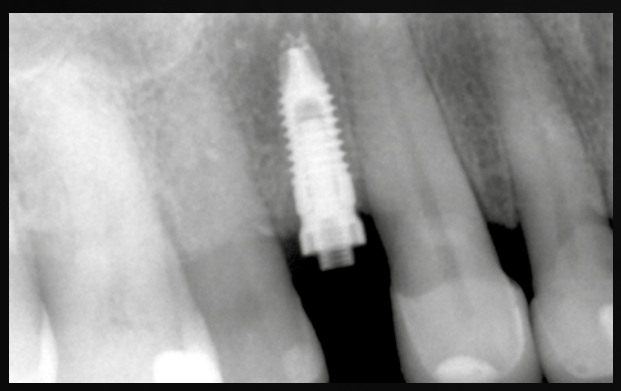

Os problemas existem.
Nós temos a solução.

BTI Biotechnology Institute Portugal
Tel.: +00 351 22 1201373 | bti.portugal@bticomercial.com | **www. bti-biotechnologyinstitute.com**

UM CAMINHO NO SON(H)O...

Susana Falardo Ramos, DDS, MSc, PhD e Vice Presidente Comité Científico AADSM.

O sono está na moda! Dizem...

Não sei se está na moda, mas a verdade, é que hoje, mais do que nunca, se fala do "Sono", das consequências de um mau sono, da qualidade de vida, de saúde e bem-estar!

A medicina do sono não é recente e a sua interligação com a medicina dentária, também não o é! A sua interligação tem décadas e o carácter multidisciplinar da medicina do sono, exigiu ao longo do tempo formação específica, qualificada, e a colaboração estreita entre todos que a praticam. Desenganem-se os que pensam que a medicina dentária do sono é única e exclusivamente a colocação de dispositivos de avanço mandibular... A medicina dentária do sono é mais do que isso!

Quando iniciei o meu percurso nesta área em 2013, constatei que a complexidade desta patologia me reportava para a área das ciências básicas e de interligação multidisciplinar, com as mais diversas especialidades médicas. Que apenas executar dispositivos de avanço mandibular sem compreender a patologia era minimalista e redutor das minhas capacidades enquanto profissional de saúde, o que não me levaria a lado algum! Nesse ano, estava a terminar o meu doutoramento europeu, que conclui em 2015 nas áreas da "Prevenção, Odontopediatria e Ortodontia", na Faculdade de Odontologia da Universidade Complutense de Madrid, obtendo "Sobressaliente Cum Laude".

Após a primeira formação de aplicabilidade clínica de dispositivos de avanço mandibular, rumei a norte e conclui a pós-graduação de Cronobiologia e Medicina de Sono, na Escola Superior de Saúde de Famalicão.

Seguiu-se a ida para a Bélgica onde, sob orientação do Prof. Dr. Marc Braem, concluí a residência clínica em Medicina do Sono Integrativa e Multidisciplinar, fiz formação no colégio belga, com o Prof. Olivier Vandervecken, e em 2016 obtive o Qualified Dentist Certificate pela EADSM- European Academy of Dental Sleep.

Em 2018 cruzei o atlântico e em Chicago, mais precisamente na Mcdonald`s University, sob tutela da Academia Americana de Medicina Dentária do Sono, iniciei o Mastery Program on Dental Sleep Medicine. Fiz o exame para Qualified Dentist Certificate pelo ABDSM- American Board of Dental Sleep Medicine, condição obrigatória para a qualificação ao exame de Board Diplomate (cujo título para não residentes americanos é designado de International Certificant) pelo ABDSM, o qual obtive com sucesso em 2020. Depois, em janeiro de 2022, apresentei-me a exame para o board europeu e, com sucesso, obtive o título de Board Diplomate. Estes diplomas, conferem-me o Título de Especialista Europeu e Internacional em Medicina Dentária do Sono, mas não encerraram o ciclo de formação na área do sono.

Novamente por terras norte americanas, concluí a formação em "Distúrbios Obstrutivos Relacionados com o Sono", na Medical School da Universidade de Harvard, e o "Curso e Mini-Residência em Sono Pediátrico", na Tuft`s University, em Boston.

Em 2020, sou convidada pelo Prof. Dr. Marc Braem, então Presidente da EADSM, a integrar o Board of Directors e, no mesmo ano, sou convidada a integrar o Comité Científico da AADSM.

Um honroso acontecimento surge quando, no passado mês de outubro, em Florença, sou eleita pelos representantes das sociedades europeias e associados, presentes na assembleia geral da academia, Presidente da European Academy of Dental Sleep Medicine.

Em Portugal, sou convidada a co-coordenar em conjunto, com a Profª Drª Amélia Feliciano e pela própria, a integrar o corpo docente da Pós-graduação em Ciências do Sono, na Faculdade de Medicina da Universidade Católica Portuguesa. Num curto espaço

de tempo, surge o convite pelo Prof. Nélio Veiga para integrar o corpo docente de Ortodontia na Faculdade de Medicina Dentária de Viseu, assumindo funções de Professora Auxiliar Convidada e Regente de Ortodontia nesta prestigiada instituição e Universidade.

Em Espanha, a convite do Presidente da SEMDES - Sociedad Española de Medicina Dental del Sueño, Dr. Manuel Migueis, integro o corpo docente do curso de formação e qualificação em medicina dentária do sono e o corpo de examinadores da FESMES - Federación Española de Sociedades de Medicina del Sueño.

Quando me preparava para terminar o terceiro e último ano de mandato como membro do comité científico, surge a nomeação pelo Presidente da AADSM Dr. Mitchel Levine e de todos os membros do board of directors para Vice-Presidente do Comité Científico da Academia Americana de Medicina Dentária do Sono. Esta nomeação representa o reconhecimento destes anos dedicados ao estudo da medicina do sono e a interligação com a medicina dentária, à dedicação que imprimi na colaboração com a pesquisa e investigação nesta área em projetos internacionais. Aceitei este desafio, consciente da responsabilidade, mas com a certeza de que darei sempre o melhor de mim! Tomarei posse nos próximos dias 19 a 21 de maio, em Filadélfia, durante o congresso anual da AADSM.

Prof. Dra. Francesca Milano, Prof. Dra. Susana Falardo e Prof. Miche de Meyer.

Prof. Dra. Susana Falardo com Prof. Dr. Marc Braem.

Contado assim, até parece fácil...

Sempre tive nos livros os meus melhores amigos e as minhas armas secretas! Na busca incessante do saber e da sua aplicação clínica, busquei a felicidade no conhecimento. Viajei muito, é certo, mas estudei ainda mais, passei tempo privada da família, do convívio dos amigos e sacrifiquei a minha clínica, cresci pessoal e profissionalmente.

Sem arrependimentos afirmo que VALEU A PENA! Faria tudo de novo!

Estou grata à vida e a todos aqueles com quem tenho cruzado caminhos...estou feliz, sou feliz, e extremamente realizada como Mulher, Médica Dentista e Portuguesa!

Ciente de que nada é eterno, vou continuar a procurar a felicidade, nas coisas simples da vida.... Fiz o meu caminho no sono, segui e sigo o meu sonho! ■

LÍNGUA AFIADA
PODCAST

OUÇA O LÍNGUA AFIADA,
O PODCAST DO *O JORNALDENTISTRY*
SOBRE OS TEMAS ATUAIS
DA MEDICINA DENTÁRIA

O JornalDentistry
Para profissionais de medicina dentária

PIMENTA NA LÍNGUA

O QUE ANDAMOS AQUI A FAZER?

"Pessoas medíocres comparam-se com os outros, sábios comparam-se consigo mesmos e iluminados não se comparam" Walter Sasso

Dr. João Pimenta, Académico Honorário da Academia Brasileira de Odontologia.

Desta vez darei a palavra a uma amiga muito especial, com quem me encontro raras vezes, mas que irradia luz e beleza... uma colega incomparável porque é iluminada.

Nunca a vi sem um sorriso e as suas palavras são sempre suaves...a raiva, a soberba, a inveja, não fazem parte do seu dicionário.

É assim a Daniela Picotez Brás, transmontana de fibra. Talvez muitos colegas não conheçam esta colega que é um exemplo de simplicidade e empreendedorismo.

Vê-me como professor, logo eu, que nunca fiz o doutoramento, mas, sem falsas modéstias, acho que inspirei alguns colegas... e isso basta-me.

De mim escreveu:

"Há pessoas que passam nas nossas vidas e nem nos apercebemos, outras até nos apercebemos, mas não nos "tocam" e há outras pela sua forma de estar, de ver o mundo, pelo seu carisma, pela sua inovadora visão de futuro e pela forma genuína, verdadeira e altruísta com que interagem com as pessoas à volta são uma inspiração e um exemplo para nós! É o caso do Prof. João Pimenta! Obrigada pelo exemplo, inspiração e motivação que nos dá a cada presença sua."

Por aqui andei a fazer isto...mas o texto da Daniela é sobre o que andamos aqui a fazer...é lindo, simples e inspirador...tem LUZ...porque é o reflexo da Daniela que escreveu esta reflexão.

O que andamos aqui a fazer?

Olá, colega. Já pensou o que o levou a ser médico dentista? O que o motiva a levantar todas as manhãs para ir trabalhar? Será que isso o faz feliz? Ou simplesmente está a ver a vida passar?

Muitos de nós passamos a maior parte da vida a trabalhar em empregos ou a fazer coisas que não nos fazem felizes, apenas para pagar as contas. Mas, e se houvesse algo a mais na vida? E se pudéssemos encontrar um propósito maior, algo que nos fizesse felizes e que também ajudasse outras pessoas a sentirem essa felicidade?

Não é tão normal uma pessoa ser inspirada, alegre, entusiasta, fazendo coisas novas e excitantes que trazem o sentido de ser uma parte de um todo, que há um sentido mais elevado do que ir trabalhar e atender às necessidades materiais! E se tivéssemos prazer com o que fazemos todos os dias, várias vezes ao dia? E se nos pagassem para o fazermos? E se nos pagassem para sermos quem somos?

Sim, isso é possível! Chega de vida medíocre, chega de reclamações, chega de desperdiçar a vida!...

Para isso o primeiro passo é entender o que realmente nos faz feliz, o que nos dá prazer fazer! Pode parecer óbvio, mas muitos de nós nunca paramos para pensar sobre isso. É fácil ficar preso na rotina e esquecer o que realmente nos faz feliz.

É importante pararmos para pensar... Descobrir quais os nossos interesses, as nossas paixões, os nossos valores pessoais.

É importante fazermos perguntas como: O que é importante Eu ser e fazer na Minha vida para chegarmos ao fim da vida e sentir que a vida realmente valeu a pena? Que legado quero deixar no mundo?

Quando percebermos o que realmente nos faz feliz, podemos começar a traçar um plano para alcançá-lo. O caminho pode não ser fácil. Haverá com certeza obstáculos e desafios a superar, mas é isso que torna a jornada mais emocionante.

Daniela Picotez Brás, médica dentista.

Muitas vezes podemos ver as coisas de maneira negativa e isso pode-nos impedir de seguir, mas, se conseguirmos mudar a nossa perspetiva, podemos ver as coisas de uma maneira diferente e encontrar soluções onde antes não víamos.

Normalmente encaramos os desafios de forma negativa, mas olhando para trás percebemos que é com os desafios que nos tornamos mais fortes, mais autoconfiantes e poderosos. Quando tomamos consciência disso percebermos que eles são necessários e, em casos mais avançados, procuramo-los e agradecemos por eles, pois sabemos que são eles que nos vão dar a oportunidade de nos distinguir da média.

Depois de definir os objetivos é importante tomar decisões. Mas quais são as bases das nossas decisões? O que mais valorizamos? Quais são os nossos princípios e valores que regem as nossas decisões?

É fácil tomar decisões impulsivas, sem pensar nas consequências a longo prazo. No entanto, se queremos seguir o nosso propósito, precisamos de tomar decisões conscientes que estejam alinhadas com os nossos valores pessoais e objetivos de vida.

Por fim, lembre-se de que todos estamos aqui para deixar um legado. Seja qual for a sua paixão, a sua carreira, pode usar isso para ajudar outras pessoas. Na medicina dentária podemos ajudar a melhorar a saúde oral dos nossos pacientes e, assim, melhorar a sua qualidade de vida, mas também podemos contribuir para o mundo de muitas outras formas, ajudando os colegas, ou até podemos usar a nossa profissão como uma plataforma para fazer a diferença nas nossas comunidades e no mundo em geral.

Portanto, caros colegas médicos dentistas, acredito que vale a pena reservar um tempo para refletir sobre a sua vida e propósito. Descubra o que realmente deseja e siga em frente com coragem, fé e determinação. Pode mudar a perspetiva, tomar decisões conscientes e deixar um legado para o mundo. Lembre-se: o mundo precisa de mais pessoas que seguem o seu propósito e contribuem para um mundo melhor. Vamos juntos desfrutar desta jornada?

Espero e desejo que este artigo inspire os colegas a refletir sobre a sua vida e propósito. Temos o poder de mudar o mundo, a começar por nós próprios.

Considerando os milhares de milhões de anos em que existe o universo, a nossa passagem pelo planeta Terra é demasiado curta, vamos lá fazer essa passagem valer a pena, com alegria, felicidade e propósito!

Vamos lá sorrir com a vida!

AGORA PENSEM!... ■

Diretora:
Prof. Doutora Célia Coutinho Alves
Publisher:
Hermínia M. A. Guimarães • herminia.guimaraes@jornaldentistry.pt
Consultor técnico:
Dr. Fernando Arrobas • fernando.arrobas@jornaldentistry.pt
Jornalistas:
Marta Quaresma Ferreira • marta.ferreira@medianext.pt
Colaboradores da edição:
Dra. Ana Paz, Eduardo Anitua DDS, MD, PhD, Dra. Mónica Lourenço, Dr. Orlando Monteiro da Silva, Dr. João Pimenta, Amaral J., Mendonça C., Pereira R., Dias S.
Publicidade:
Hermínia M. A. Guimarães • herminia.guimaraes@jornaldentistry.pt
Arte, Paginação e Pré-impressão:
Teresa Rodrigues
Web: João Bernardes • webmaster@medianext.pt
Conselho Científico: Dr. André Mariz de Almeida, Dr. André Pimenta, Prof. Dr. António Vasconcelos Tavares, Dr. António Patrício, Dra. Carina Ramos, Prof. Dra. Célia Coutinho Alves, Dr. Carlos Mota, Dr. Dárcio Fonseca, Dr. Eduardo Carreiro da Costa, Dra. Eunice Virgínia P. Carrilho, Dr. Fernando Duarte, Dr. Francisco Delille, Dr. João Pimenta, Dr. João Caramês, Dr. José M. Corte Real, Dr. Luís Bouceiro, Dr. Luís Marques, Dr. Luís Passos Ângelo, Dr. Manuel Marques Ferreira, Dr. Manuel Neves, Dr. Miguel Moura Gonçalves, Dr. Miguel Nóbrega, Dr. Raúl Vaz de Carvalho, Dr. Miguel Stanley, Dr. Paulo Miller, Dra. Raquel Zita Gomes e Dr. Nuno Pereira

Esta edição *d'O JornalDentistry* foi escrita ao abrigo do novo acordo ortográfico

Crédito Fotografia Capa: Luís Saraiva

Editado por: Media Next Professional Information Lda.

Gerente: Pedro Botelho
Redação, Comercial, Serviços Administrativos e Edição:
Largo da Lagoa, 7-C - 2795-116 Linda-a-Velha, Portugal
Tel: (+351) 214 147 300
E-mail: geral@medianext.pt

Propriedades e direitos:
A propriedade do título *O JornalDentistry* é de Media Next Professional Information Lda. , NIPC 510 551 866 .Todos os direitos reservados. A reprodução do conteúdo (total ou parcial) sem permissão escrita do editor é proibida. O editor fará todos os esforços para que o material mantenha fidelidade ao original, não podendo ser responsabilizado por gralhas ou erros gráficos surgidos. As opiniões expressas em artigos assinados são da inteira responsabilidade dos seus autores, podendo não corresponder necessariamente às opiniões do editor.

Detentores de 5% ou mais do Capital Social:
Pedro Lemos e Margarida Bento

Impressão e acabamento:
Grafisol - Edições e Papelarias, Lda. - Rua das Maçarocas, Business Center, Abrunheira, 2710-056 Sintra
Embalamento: Porenvel - Alfragide , Portugal
Distribuído por: CTT Correios de Portugal S.A.
Depósito Legal nº: 368072/13
Registo na ERC com o nº 126 958, de 01/03/2017
Estatuto editorial: Disponível em www.jornaldentistry.pt
Serviço de assinantes: E-mail: assinantes@medianext.pt
Se é medico dentista ou está ligado ao setor da medicina dentária poderá solicitar a sua assinatura gratuita, escrevendo para Serviço de Assinantes, enviando comprovativo de atividade para Largo da Lagoa, 7-C , 2795-116 Linda-a-Velha, Portugal
Preço de assinatura (11 números) Portugal 75€ Estrangeiro 95€
Tiragem: 5.100 explares AUDITADO - Periocidade mensal (12 edições)
Membro da APCT - Associação Portuguesa de controlo de Tiragem e Circulação

Tiragem auditada por:

apct Associação Portuguesa para o Controlo de Tiragem e Circulação
Associação Portuguesa de Imprensa

BIOLOGICAL DENTISTRY

DOENÇAS AUTOIMUNES E AS SUAS MANIFESTAÇÕES NA CAVIDADE ORAL

Dra. Ana Paz, médica dentista, White Clinic, Lisboa

Os sinais orais são frequentemente a primeira manifestação de doenças autoimunes. Por este motivo, os médicos dentistas desempenham um papel importante na deteção de patologias autoimunes emergentes. De facto, um diagnóstico precoce pode desempenhar um papel decisivo na melhoria da qualidade das estratégias de tratamento, bem como da qualidade de vida. Isto pode ser obtido graças ao conhecimento específico das manifestações orais das doenças autoimunes.

O aumento constante das doenças autoimunes nas últimas décadas tem sido notório. De facto, o crescimento das doenças autoimunes é igual ao aumento da patologia alérgica e oncológica; por outro lado, as infeções são menos frequentes nas sociedades ocidentais. As manifestações orais da doença autoimune são frequentemente o sinal primário das doenças desta categoria. Os médicos dentistas podem, portanto, desempenhar um papel fundamental na deteção e durante o tratamento multidisciplinar que se segue. Um diagnóstico preciso e precoce aumenta a eficiência e a eficácia da estratégia de tratamento. Assim, o objetivo da nossa revisão é apresentar as doenças autoimunes mais comuns que apresentam os primeiros sinais e sintomas clínicos orais, que são uma manifestação da doença clínica geral. Nesta revisão apresento pormenores sobre o lúpus eritematoso sistémico, a síndrome de Sjögren, o pênfigo vulgar, o penfigóide da membrana mucosa e a doença de Behçet.

Cada parágrafo irá analisar as condições gerais.

1. Lúpus Eritematoso Sistémico

O lúpus eritematoso sistémico (LES) é uma doença inflamatória autoimune grave e crónica, de etiopatogenia desconhecida e com várias apresentações clínicas. O LES afeta principalmente as mulheres, com uma probabilidade 8 vezes superior à dos homens. A prevalência mundial do LES varia entre 12 e 50 por 100.000, consoante a localização e a etnia.

O LES é geralmente uma doença crónica e progressiva, cuja dormência e progressão são bastante regulares e sequenciais. Existem processos celulares e mediados por células envolvidos no LES, embora se tenha especulado que o envolvimento primário se deve principalmente à imunidade mediada por células e, consequente, envolvimento humoral. O complexo imune deposita-se em diferentes órgãos, desencadeando uma reação inflamatória que leva ao comprometimento funcional dos órgãos típico da doença. Na patogénese do LES foi demonstrada a ativação das vias do IFN tipo I, a disfunção das células B e T e a presença de anticorpos antinucleares. Os anticorpos anti-DNA (ácido desoxirribonucleico, anticorpos antinucleares) são encontrados no soro dos doentes. A proliferação destes anticorpos é apoiada pelos estrogénios. Nalguns casos foram detetados sinais de anticorpos anti-linfócitos. A etiopatogénese do LES tem também em conta fatores genéticos.

As lesões cutâneas são o sinal clínico típico do LES, tendo sido registadas em 85% dos casos. Os sintomas podem variar desde simples lesões cutâneas circulares até ao comprometimento de múltiplos órgãos, potencialmente fatal. A lesão cutânea mais recorrente é o eritema grave na superfície da pele exposta à luz; além disso, as lesões orais são uma das apresentações mais prevalentes da doença. A chamada erupção cutânea malar (ou em borboleta) localiza-se no nariz e nas bochechas, e o eritema também se encontra nas pontas dos dedos. O processo de cicatrização dessas lesões, que apresentam uma cicatriz central e área ao redor, mostra recrudescência com muita frequência. No LES temos o envolvimento das articulações, da pele, dos músculos, dos olhos, dos pulmões, do sistema nervoso central e dos rins. Ao nível das articulações, a artralgia e a artrite estão frequentemente associadas à evolução do LES. A artralgia tem uma apresentação assimétrica e um comportamento migratório. A topografia das manifestações articulares é muito vasta. De facto, pode interessar qualquer superfície articular, imitando a artrite reumatóide. As deformações são geradas pelo processo inflamatório dos tendões e não pela degeneração. Ao nível da pele, podem também ser observadas manifestações purpúricas e vitiligo. As lesões da retina, como a vasculite, podem lesionar as fibras nervosas, causando deficiência ou perda de visão. A doença renal ou nefrite lúpica é uma complicação grave do LES que afeta 30% dos doentes. A manifestação clínica clássica é representada por uma área irregular redonda regular ou ligeiramente vermelha. Esta pode ser caracterizada por atrofia ou pela presença de ulceração. A área vermelha é caracterizada por estrias brancas radiantes típicas e telangiectasia. Estes sinais podem assemelhar-se aos do líquen plano, apesar da falta de simetria. Embora a condição oral não seja grave, foram registadas lesões petequiais e hemorragias gengivais, tais como gengivite descamativa, gengivite marginal ou lesões erosivas da mucosa em até 40% dos doentes, que podem indicar trombocitopenia grave. Muitos doentes com LES podem apresentar ao mesmo tempo síndrome de Sjögren.

2. Síndrome de Sjögren

A síndrome de Sjögren é uma doença autoimune que afeta as glândulas salivares e lacrimais e provoca uma redução da atividade de secreção devido à infiltração linfocítica e consequente destruição das glândulas exócrinas. A menor produção de saliva (hipossalivação) causa secura na boca (xerostomia); a deficiência de lágrimas causa xeroftalmia. Embora a etiopatologia da síndrome de Sjögren ainda seja desconhecida, os fenómenos de imunidade humoral e mediada por células estão envolvidos no processo; de facto, o aumento da ativação das células B, seguido da formação de complexos imunitários e da produção de auto-anticorpos, desempenha um papel importante. Os fatores genéticos e ambientais também podem fazer parte da patogénese da síndrome.

A síndrome de Sjögren afeta 0,5-3% de toda a população e é predominante nas mulheres em comparação com os homens (proporção de 9 : 1). Normalmente, a síndrome de Sjögren é detetada por volta dos 50 anos de idade. É importante sublinhar que existem dois picos característicos: logo após a menarca e após a menopausa.

Alguns doentes apresentam sinais clínicos apenas confinados à boca e aos olhos, enquanto outros apresentam uma lesão autoimune mais substancial. 50% dos casos têm também uma doença autoimune diferente, como a artrite reumatóide ou o lúpus eritematoso sistémico. A lesão das glândulas sem a evidência de outros problemas autoimunes é definida como síndrome de Sjögren primária. A adição de uma doença autoimune é referida como síndrome de Sjögren secundária. Os principais sinais da síndrome estão relacionados com a cavidade oral. A xerostomia é responsável pela criação de diferentes manifestações da SS ao nível da cavidade oral. A falta de saliva predispõe os doentes a desenvolver cáries dentárias. A falta de saliva facilita a acumulação de placa bacteriana e a sua eliminação. O edema e as inflamações da gengiva são sinais clínicos frequentes. Além disso, uma diminuição do fluxo salivar pode desenvolver infeções oportunistas. A Candida é frequentemente detetada porque a falta de lisozima e imunoglobulinas facilita o seu desenvolvimento. Radfar et al. e Bayetto e Logan mostraram uma associação entre Candida e a diminuição do fluxo salivar estimulado. A síndrome de Sjögren afeta tanto as glândulas salivares maiores como as menores. 50% dos casos apresentam um aumento de volume, simétrico em ambos os lados, das glândulas parótidas. O aspeto histológico das glândulas hipertróficas é caracterizado pela substituição do tecido da glândula por linfócitos e pela presença de ilhas epimioepiteliais.

Para além dos sintomas orais, os doentes apresentam também irritação e secura dos olhos, causadas por xeroftalmia, bem como por fotofobia. Cerca de 20% dos doentes afetados pela síndrome de Sjögren apresentam sinais do fenómeno de Raynaud, uma condição que afeta os dedos das mãos e dos pés. Finalmente, os doentes afetados por esta doença podem apresentar artralgia, mialgia e astenia.

As conclusões de diferentes estudos epidemiológicos afirmam, embora sejam necessários novos estudos para o confirmar, que tanto os fatores genéticos como os ambientais desempenham um papel na patogénese das doenças. A síndrome é frequentemente acompanhada por alterações nos dados laboratoriais. 90% dos doentes apresentam um resultado positivo para o fator reumatóide, um anticorpo anti-IgG no soro do doente. Existem também outros auto-anticorpos, como o anti-Sjögren A e o anti- Sjögren B, que podem ser encontrados nestes doentes.

3. Pênfigo vulgar

O pênfigo vulgar é uma doença crónica imuno-mediada. Esta doença afeta a pele e as mucosas. Os doentes afetados pelo pênfigo têm auto-anticorpos da imunoglobulina G contra componentes desmossómicos como a desmogleína-1 e a desmogleína-3. Isto altera as propriedades das moléculas de adesão celular, produzindo bolhas intra-epiteliais entre os epiteliócitos de Malpighi. Este fenómeno é designado por acantólise dos queratinocitos suprabasilares.

Embora epidemiologicamente não haja evidência de predileção pelo género, alguns estudos relataram uma ligeira prevalência nas mulheres. Todas as idades podem ser afetadas, embora o maior número de casos seja observado em doentes na casa dos 40 e 50 anos.

A etiologia parece estar ligada a fatores genéticos e étnicos. As lesões parecem ser desencadeadas por diferentes fatores, como agentes físicos, vírus, hormonas, medicamentos e stress.

Em mais de 50% dos casos, os primeiros sinais da doença surgem na mucosa oral. Embora não exista uma área de predileção, as lesões podem localizar-se na mucosa bucal, palato mole, lábio inferior e língua e, menos frequentemente, na gengiva. As lesões orais podem variar de úlceras bastante superficiais a pequenas vesículas ou bolhas. Na cavidade oral, as bolhas rompem-se rapidamente, deixando uma erosão dolorosa que produz sensação de ardor. O tamanho das úlceras é extremamente variável. Nota-se que um descolamento de uma grande área da superfície com a formação de bolhas pode ocorrer ao exercer uma leve pressão sobre o epitélio desses pacientes. Este fenómeno é designado por fenómeno de Nikolsky.

As lesões cutâneas do pênfigo são subsequentes às manifestações orais. Podem surgir como erupções cutâneas simples ou erosões, vesículas, bolhas ou úlceras. O exame microscópico revela danos epiteliais superficiais com a camada basal intacta aderente às membranas basais.

4. Penfigóide da membrana mucosa

O penfigóide da membrana mucosa (PMM) é um grupo de doenças bolhosas crónicas imuno-mediadas. A mucosa oral é visada, bem como as membranas mucosas genitais, conjuntivais e cutâneas. Os auto-anticorpos, maioritariamente IgA e IgG, estão localizados, juntamente com o complemento C3, nas mucosas, bem como nas membranas basais epiteliais.

A área mais afetada é a gengiva, quase 94% dos casos, onde as lesões do penfigóide dão origem a uma condição clínica chamada gengivite descamativa. Tem sido dito que a gengivite descamativa não é, por si só, diagnóstica. As lesões apresentam-se como simples eritema ou verdadeiras ulcerações que afetam tanto a gengiva fixa como a gengiva aderente. Muito frequentemente esta lesão é confundida com a doença periodontal.

No entanto, as lesões também podem ocorrer noutras áreas da cavidade oral, incluindo o palato, a mucosa bucal, os lábios, a língua e a faringe.

Os sintomas associados a estas condições vão desde a sensação de ardor e hemorragia até ao comprometimento mastigatório. As bolhas do penfigóide são menos frágeis do que as observadas no pênfigo e podem permanecer intactas na cavidade oral até 48 horas .

5. Doença de Behçet

As lesões mucocutâneas são muitas vezes o primeiro sinal da presença da síndrome de Behçet. O seu reconhecimento é um fator chave para o diagnóstico precoce e permite um prognóstico mais favorável. As lesões orais são úlceras da mucosa oral indistinguíveis das aftas convencionais da mucosa oral. São dolorosas e caracterizadas por uma apresentação cíclica. Localizam-se nos lábios, na mucosa bucal, no palato mol e e na língua. No início, a lesão apresenta-se como uma lesão eritematosa, seguida de uma evolução para úlceras. As suas dimensões podem variar de poucos milímetros a centímetros. ■

CRÓNICA INCISIVA

EXPLORAR NOVOS CAMINHOS

Mónica Pereira Lourenço.

Catarina Duarte.

Sou muitas vezes acusada de querer resultados demasiado rápidos. Gostava de ter nascido ensinada, concluir eficientemente todos projetos, ter retorno urgente dos investimentos e crescer todos os dias enquanto pessoa. Em oposição, sou forçada a admitir que é provável, possível e até recomendável que os -intes, -intas e até -entas possam passar mais pela descoberta e pelos erros do que pelos resultados.

A medicina dentária é uma profissão cada vez mais saturada. Segundo o Estudo aos Jovens Médicos Dentistas 2022, da Ordem dos Médicos Dentistas, 45% dos jovens até aos 35 anos demora mais de um ano a auferir 750€ líquidos. O subemprego é uma realidade e pode ser uma das razões que leva mais de metade dos jovens (54,7%) a afirmar que não voltaria a escolher a profissão ou pretende complementar com outra área, não exercendo medicina dentária apenas.

Talvez algo de bom acabe por surgir de tudo isto. A vida empurra-nos a olhar para lá do óbvio, a explorar novas opções de carreira. Eu própria, há mais de um ano, tenho explorado várias áreas paralelas a esta a que chamo profissão. Tenho participado e até ajudado na organização de projetos de Erasmus +, tenho escrito artigos científicos desempenhando tarefas de Medical Writing, colaborado ativamente em atividades de cariz social e até político/associativo como membro do Conselho da Ordem dos Médicos Dentistas. Além disso, mantenho uma série de hobbies não profissionalizados como a poesia. O objetivo será dispersar não como um caminho que se divide, mas como o vento, que nunca se perde. E, apesar de não ser tarefa fácil, há muita riqueza em abraçar a diversidade.

A convidada deste mês é a Catarina Duarte. A par dos estudos em medicina dentária, esteve envolvida no associativismo desde sempre e, atualmente, integra o Conselho de Jovens Médicos Dentistas, tendo sido a maior responsável pelo Estudo aos Jovens Médicos Dentistas do qual apresentei alguns números. Colabora no projeto "Comer Bem, Sorrir Melhor", iniciativa que leva saúde oral e nutrição a crianças do 1º ciclo. A matemática e o sentido prático levaram-na a complementar a formação com a área da gestão.

Espero que fiquem inspirados e quem sabe decidam dar o próximo passo de explorar um talento escondido.

E lembrem-se: não existem sonhos realistas, existem sonhos que encolhemos para caber nos moldes pequenos da sociedade.

Qual a formação extra que escolheste?

No ano letivo imediatamente após a conclusão do curso de medicina dentária decidi inscrever-me numa pós-graduação em Economia e Gestão da Saúde. A pertinência dos conteúdos abordados fez com que as minhas expectativas fossem de imediato ultrapassadas e por isso, no ano seguinte, avancei para o respetivo mestrado.

Porquê?

A par com a saúde, sempre tive um pequeno fascínio pela economia. Com o início da minha atividade profissional enquanto médica dentista vi neste novo curso a possibilidade de alcançar o melhor dos dois mundos e de complementar a minha formação. Em retrospetiva, foi algo que sempre desejei.

Ponderas deixar a medicina dentária em termos clínicos e dedicar-te só a esta outra vertente?

O futuro é incerto. No entanto, não coloco de parte a possibilidade de me dedicar por completo à economia da saúde, deixando o consultório médico-dentário para segundo plano. Pessoalmente, sempre acreditei e defendi que os médicos dentistas deviam exercer mais funções de gestão e de administração em organizações de saúde. Porque não? Somos profissionais de saúde altamente qualificados e podemos ajudar a fazer a diferença.

Por outro lado, a empregabilidade jovem em medicina dentária está hoje associada a uma elevada precariedade, a qual se manifesta na (des)valorização profissional, nos vínculos contratuais, nas condições de trabalho...

O que sentes quando estás a dar consultas? E quando estás a exercer a tua outra profissão de gestão?

A participação no projeto "Comer Bem, Sorrir Melhor" permite-me conjugar as minhas duas áreas de formação, não sendo possível dissociar as duas.

Se por um lado mantenho o contacto clínico com os pacientes (neste caso com as crianças), o que considero altamente gratificante, por outro lado coordenar este projeto permitiu-me desenvolver uma visão muito mais abrangente sobre o mesmo e sobre as iniciativas de promoção da saúde oral. A inclusão desta nova componente na minha atividade profissional faz-me sentir totalmente realizada. ■

ACADEMY
MEDICINA DENTÁRIA

2ª Edição

ATENDIMENTO
CLÍNICO A PACIENTES

FORMAÇÃO HIGIENISTAS ORAIS

| MANUTENÇÃO DE IMPLANTES |
TTO PERIODONTAL NÃO CIRÚRGICO | PROTOCOLO GBT

Cascais | 30 Junho, 1 e 2 Julho 2023

Dra. Diana Valente
Coordenadora

Dra. Inês Mata

Dra. Ana Sousa

EMS NEODENT

926 253 073 | info@mdacademy | mdacadamy.pt

DGERT ENTIDADE FORMADORA CERTIFICADA

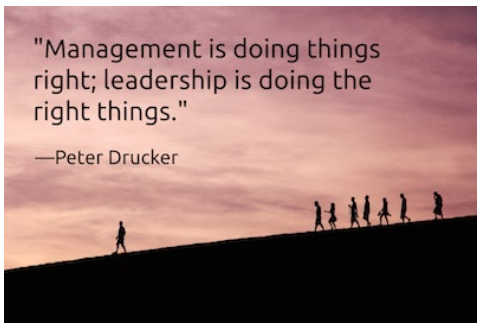

LIDERANÇA E GESTÃO DE EQUIPAS DE MEDICINA DENTÁRIA: O CAMINHO DO MEIO

"Management is doing things right; leadership is doing the right things" Peter Drucker

Orlando Monteiro da Silva, Presidente da Associação Nacional dos Profissionais Liberais, Antigo Bastonário da Ordem dos Médicos Dentistas

Existem variadíssimas práticas de liderança que se consideram essenciais para que uma equipa, uma organização, seja produtiva, se desenvolva, e uma fonte de gratificação para quem nela trabalha.

Pessoalmente, identifico cinco como essenciais, se harmoniosamente combinadas entre si, com um tempero fundamental, o Bom Senso. Assim:

- **Observação**, recolha de informação e monitorização do ambiente organizacional e envolventes;
- Identificação e enfatização do(s) **Propósito(s)** da organização;
- **Comunicação** interna e externa;
- **Colaboração** horizontal e vertical no mecanismo de tomada de decisões;
- Identificação e implementação de novas ideias, novos **Processos** com vista à progressão e excelência.

Passo a enquadrar:

A **Observação** direta e/ou delegada, sempre supervisionada por parte da liderança, é fundamental para que seja obtida toda a informação relevante sobre a organização, as equipas, os colaboradores, os clientes, os mercados e, a um nível mais alargado, de toda a envolvente regulatória, ambiental, social e política. Esta observação, esta capacidade "sensorial" de uma liderança, monitorizada no tempo, permite a elaboração de eixos estratégicos, de uma planificação adequada, dos consequentes planos de ação e igualmente da adaptabilidade permanente a realidades que estão em permanente mutação.

Uma organização sem **Propósitos** identificados, partilhados e assimilados, transparentes, sejam comerciais, industriais, clínicos ou outros, navega sem rumo, sem destino. Uma organização sem propósito pode ter todas as capacidades dentro de si, tripulação, nave, bússola, coletes salva-vidas, mas não consegue identificar por onde não vai, nem realçar o propósito, o que a faz pulsar, o que pretende atingir. Não conseguirá nunca a energia para elaborar e cumprir uma estratégia, nem motivar os seus colaboradores, "passageiros" no seu percurso, e inspirar os destinatários da sua existência. O propósito numa organização advém do que essa organização está capaz ou determinada para fazer, mas também, talvez de forma mais relevante, identificando aquilo que essa organização não faz.

Identifiquei a **Comunicação** como central, por razões óbvias. Não há prática de liderança, implementação de processos, estabelecimento de objetivos que resista à falta de comunicação ou a uma comunicação deficiente. Ou seja, todas as vertentes que priorizei dependem de uma comunicação transversal e vertical, interna e externa, comprovadamente eficaz. Na substância e na forma.

A **Colaboração** é o magma das organizações. É o que sustenta, o que não é muitas vezes imediatamente percetível. Nesta vertente cabem aspetos tão fundamentais como a lealdade, a segurança psicológica, a abertura para consideração e adoção de novas ideias, a capacidade para integrar e até estimular a diversidade de elementos nas equipas e sobretudo de pontos de vista. E também a capacidade de aprendizagem dos diversos elementos das equipas com reflexos na estrutura. Esta colaboração tem evidentes reflexos na performance individual e coletiva. É tal como um magma, o que está por dentro da "crosta" de uma organização.

Identifico a vertente **Processual**, na performance organizacional como aquela decorrente da organização de fluxos de aprendizagem e experiências, com metodologias adequadas em termos de boas práticas, convenientemente identificáveis, transmitidos e incorporados, que se constituem em blocos de aprendizagem que asseguram progresso, eficiência, eficácia e performance de excelência. Da avaliação processual resulta em grande parte a produtividade e gratificação dos colaboradores.

Nas organizações, especialmente em clínicas, hospitais, empresas ou *boards*, várias questões são absolutamente cruciais para que práticas de liderança possam ser passíveis de serem aceites e implementadas.

A questão da confiança é fundamental. Os elementos das equipas confiam uns nos outros? As equipas são coesas ou fragmentadas? Colocam o coletivo, o propósito acima de interesses particulares ou de grupo? Existe segurança psicológica, ou os elementos das equipas têm medo de falar em público ou até em privado? A equipa é coesa e construída com um programa de ação, ou uma manta de retalhos de energias negativas sem capacidade para executar e construir?

As organizações de sucesso são também aquelas que têm capacidade de aprender.

De aprender com o sucesso e, sobretudo, com o insucesso. De registar sistematicamente o que foi tentado, o que foi alcançado, o que deu certo, o que se revelou inapropriado.

Liderar uma organização é também estudá-la de forma aprofundada, a sua cultura, o seu contexto, a sua história.

É ter a grandeza de valorizar e extrair o melhor de cada elemento das equipas, de valorizar lideranças passadas, de as respeitar, de entender o contexto regulatório, organizacional cultural e temporal de quem teve que tomar decisões e enfrentar situações para resolver problemas.

Os líderes mais eficazes combinam vários estilos e atributos: democrático, inspirador, intuitivo, autoritário, o de *coacher*, compaixão, empatia, de entre outros.

Temos também, aliás não falta por aí, o oposto do líder, o "estilo sempre em pé", o estilo assim - assim, o logo se vê, o deixa ver no que dá....

Mas, de todos estes estilos de liderança, de todas estas técnicas que se aprendem e não são em grande parte inatas, há um aspeto que é absolutamente essencial. O líder tem que ter personalidade própria. Não pode estar refém de favores, de condicionamentos, de chantagens. Não se pode refugiar em centros de decisão coletivos para não tomar posição. Para evitar fazer o que está correto. Ou o que, em consciência, entende que está correto.

Termino como comecei, com o **Bom Senso**. No sentido da sabedoria e razoabilidade. Não confundível com o senso comum. O bom senso que Aristóteles descreveu como elemento central da conduta ética. A capacidade de achar o caminho correto.

O Caminho do Meio. ■

Bibilografia: Cunha, M. P., Rego, A., & Rego, T. M. (2019). Superequipas: Orientações para a criação de verdadeiras equipas. Lisboa: Actual ;Cunha, M. P., Rego, A., Simpson, A. & Clegg, S. (2020). Positive organizational behavior: A reflective approach. London: Routledge. (Chap. #7) ;Edmondson, A. C. (2008). The competitive imperative of learning. Harvard Business Review, July- August, 60-67. ;Pentland, A. S. (2012). The new science of building great teams. Harvard Business Review, 90(4), 60- 70. ;Rego, A. & Cunha, M. P. (2019). Que líder sou eu? Manual de apoio ao desenvolvimento de competências de liderança. Lisboa: Edições Sílabo. ;Rego, A. et al. (2020). Equipas: Fatores críticos da sua eficácia. Católica Porto Business School Reynolds, A. & Lewis, D. (2018). The two traits of the best problem-solving teams. Harvard Business Review, April 2

LEADERSHIP AND MANAGEMENT OF DENTAL TEAMS: THE MIDDLE WAY

"Management is doing things right; leadership is doing the right things" Peter Drucker

Orlando Monteiro da Silva, President of the National Association of Liberal Professionals. Former President of the Portuguese Dental Association.

There are many different leadership practices that are considered essential for a team, an organization, to be productive, to develop and to be a source of gratification for those who work in it.

Personally, I identify five as essential, when harmoniously combined with each other and with a fundamental 'spice': Common Sense.

Like this:

- **Observation**, collection of information and monitoring of the organizational environment and surroundings;
- Identification and emphasis of the **Purpose(s)** of the organization;
- Internal and external **Communication**;
- Horizontal and vertical **Collaboration** in the decision--making mechanism;
- Identification and implementation of new ideas, new **Processes** with a view to progression and excellence.
-

Let me frame:

Direct and/or delegated **Observation**, always supervised by the leadership, is essential to obtain all relevant information about the organization, teams, employees, customers, markets and, at a broader level, the entire regulatory, environmental, social and political environment. This observation, this "sensory" capacity of a leadership, monitored over time, allows the elaboration of strategic axes, of an adequate planning, of the consequent action plans and also of the permanent adaptability to realities that are in permanent mutation.

An organization without identified, shared and assimilated, transparent **Purposes**, whether commercial, industrial, clinical or other, navigates aimlessly, without destination. An organization without purpose may have all the capabilities within itself, crew, ship, compass, life jackets, but it cannot identify where it will not go, nor highlight the purpose, what makes it pulsate, what it intends to achieve. It will never have the energy to devise and implement a strategy, nor to motivate its employees, "passengers" in its journey, and inspire the recipients of its existence. Purpose in an organization comes from what that organization is capable or determined to do, but also, perhaps more relevantly, by identifying what that organization does not.

I identified **Communication** as central, for obvious reasons. There is no practice of leadership, implementation of processes, goal setting that resists lack of communication or poor communication. That is, all the aspects that I prioritized depend on a transversal and vertical communication, internal and external, proven effective. In substance and form.

Collaboration is the magma of organizations. It is what sustains, which is often not immediately noticeable. This strand includes aspects as fundamental as loyalty, psychological safety, openness to consideration and adoption of new ideas, the ability to integrate and even stimulate the diversity of elements in the teams and especially of points of view. And also the learning capacity of the various elements of the teams with reflections in the structure. This collaboration has evident reflections on individual and collective performance. It is like a magma, what is inside the "crust" of an organization.

I identify the **Procedural** aspect, in organizational performance as that resulting from the organization of learning flows and experiences, with appropriate methodologies in terms of good practices, conveniently identifiable, transmitted and incorporated, which constitute learning blocks that ensure progress, efficiency, effectiveness and performance of excellence. The procedural evaluation results in large part in the productivity and gratification of employees.

In organizations, especially in clinics, hospitals, companies or boards, several issues are crucial so that leadership practices can be accepted and implemented.

Successful organizations are also those that have the capacity to learn.

To learn from success and, above all, from failure. To systematically record what has been tried, what has been achieved, what has worked, what has proved inappropriate.
Leading an organization is also studying it in depth, its culture, its context, its history.

It is to have the greatness to value and extract the best from each element of the teams to value past leaderships, to respect them, to understand the regulatory, cultural and temporal organizational context of those who had to make decisions and face situations to solve problems.

The most effective leaders combine several styles and attributes: democratic, inspiring, intuitive, authoritarian, coaching, compassion, empathy, among others.

We also have, there isn't any lack of it I daresay, the opposite of a leader, the "always standing style", the passive style, the we will see style, the let's see what happens..."

But of all these leadership styles, of all these techniques that are learned and are not largely innate, there is one aspect that is absolutely essential. The leader has to have his own personality. It cannot be hostage to favors, to conditioning, to blackmail. One cannot take refuge in collective decision-making centers in order not to take a stand. To avoid doing what is right. Or what, in conscience, understands to be correct.

I end as I began, with **common sense**. In the sense of wisdom and reasonableness. Not to be confused with common sense. The common sense that Aristotle described as a central element of ethical conduct. The ability to find the right path.

The Middle Way. ■

References: Cunha, M. P., Rego, A., & Rego, T. M. (2019). Superequipas: Orientações para a criação de verdadeiras equipas. Lisboa: Actual ;Cunha, M. P., Rego, A., Simpson, A. & Clegg, S. (2020). Positive organizational behavior: A reflective approach. London: Routledge. (Chap. #7) ;Edmondson, A. C. (2008). The competitive imperative of learning. Harvard Business Review, July- August, 60-67. ;Pentland, A. S. (2012). The new science of building great teams. Harvard Business Review, 90(4), 60- 70. ;Rego, A. & Cunha, M. P. (2019). Que líder sou eu? Manual de apoio ao desenvolvimento de competências de liderança. Lisboa: Edições Sílabo. ;Rego, A. et al. (2020). Equipas: Fatores críticos da sua eficácia. Católica Porto Business School Reynolds, A. & Lewis, D. (2018). The two traits of the best problem-solving teams. Harvard Business Review, April 2



*Eduardo Anitua DDS, MD, PhD

RETRATAMENTO IMPLANTOLÓGICO NUM PACIENTE COM REABSORÇÃO ÓSSEA EXTREMA E DEFEITOS DERIVADOS DE PERI-IMPLANTITE AVANÇADA. PASSO A PASSO PARA CONSEGUIR UMA NOVA PRÓTESE IMPLANTO-SUPORTADA. CASO CLÍNICO

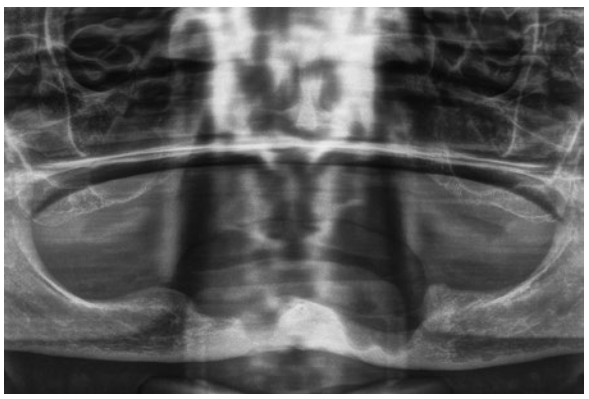

Fig. 1. Ortopantomografia inicial do paciente que mostra os defeitos mandibulares deixados pelos implantes falhados e a reabsorção na maxila. Podemos ver como no terceiro quadrante as áreas de reabsorção óssea chegam quase até ao basal mandibular.

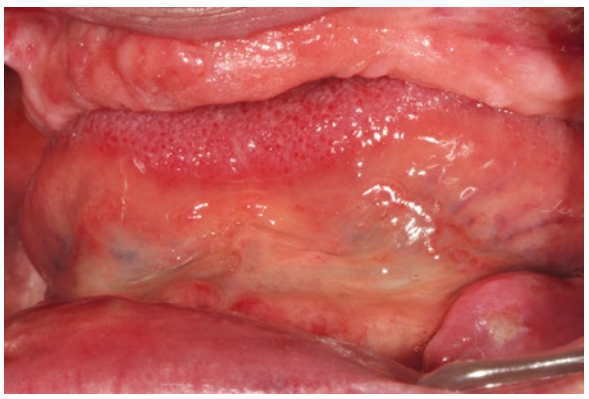

Figs. 2 e 3. Imagens intraorais do paciente. Nelas podemos ver a distância entre a maxila e a mandíbula, o que nos leva a supor a grande reabsorção em altura de ambas as bases ósseas. Também podemos ver na zona anterior da mandíbula um passo ósseo no início dos defeitos deixados pela peri-implantite.

Introdução

A reabilitação da maxila e da mandíbula com edentulismo prolongado e padrões de reabsorção severos é um desafio para qualquer profissional que queira realizar uma prótese suportada por implantes num paciente[1]. Quanto menor o volume ósseo residual, tanto em altura como em largura, mais complicada é a abordagem ao caso. Em situações com uma disponibilidade escassa de tecido ósseo com reabsorçoes marcadas em diferentes locais devido a diferentes processos infecciosos, tais como periodontite ou peri-implantite, além da atrofia básica, são gerados defeitos adicionais que tornam a inserção de implantes mais difícil[2-4]. Nestes casos com atrofia extrema e defeitos específicos, o planeamento do tratamento deve ser efetuado cuidadosamente, tendo em conta que a regeneração dos defeitos será mais complicada, uma vez que estão imersos num osso basal com menor celularidade do que quando o mesmo defeito está presente num rebordo alveolar com osso esponjoso a partir do qual a vascularização dos diferentes materiais utilizados para a regeneração óssea guiada é mais fácil[5-7]. Além disso, a regeneração da área afetada pode ser influenciada por fatores como a mastigação e a pressão da prótese removível[7]. Portanto, a disponibilidade de uma prótese suportada por implantes durante o processo de regeneração de defeitos pode fazer toda a diferença. Nestes casos, é possível recorrer a diferentes protocolos, tais como carregar certos implantes, deixando outros enterrados e colocando implantes em áreas regeneradas numa fase posterior, ou mesmo utilizando alguns implantes como implantes de transição[9-11]. É possível colocar implantes dentários que servirão de suporte à prótese provisória e, uma vez que tenhamos chegado ao ponto da prótese definitiva, podemos mantê-los ou dispensá-los, uma vez que podem ser removidos de forma atraumática com o kit de explantação (BTI KEXIM) desenvolvido pelo nosso grupo de estudo, o que permite inverter a integração e desosseointegrar um implante de uma forma simples[9-15]. No caso clínico seguinte é possível observar a resolução de atrofia grave na maxila, juntamente com atrofia grave com defeitos pontuais extremos na mandíbula, deixada pela perda de implantes devido à peri-implantite. É demonstrado o passo-a-passo do tratamento, onde foi sempre dada prioridade à manutenção do paciente com uma prótese fixa e à realização da cirurgia com a menor invasividade possível, dependendo da área anatómica, do osso residual e dos implantes a serem inseridos.

Caso clínico

Apresenta-se o caso clínico de uma paciente feminina de 69 anos de idade que veio à clínica pedir tratamento com implantes para o arco superior e inferior. Para este efeito, consultou diferentes profissionais e a proposta de grandes procedimentos regenerativos traumáticos levou a paciente a pedir uma opinião adicional na procura de um tratamento menos invasivo. Na avaliação inicial de raio-X já é possível ter uma ideia da reabsorção do maxilar superior, especialmente na horizontal, uma vez que se vêem os seios maxilares com elevada pneumatização, bem como áreas na área da premaxila onde a altura óssea do rebordo alveolar é praticamente inexistente. Além disso, os defeitos deixados pelos implantes falhados podem ser vistos na mandíbula, que no terceiro quadrante chega até ao basal mandibular (Figura 1). As imagens intraorais também mostram a discrepância entre as duas bases ósseas devido à reabsorção vertical da maxila e da mandíbula. O defeito na região antero-inferior é muito evidente nestas imagens (Figuras 2 e 3). Para completar o diagnóstico, é também realizado um CBCT para permitir observar as diferentes áreas onde os implantes dentários devem ser inseridos em pormenor e planear as cirurgias a realizar. Numa reconstrução tridimensional da mandíbula, é possível observar os defeitos crateriformes (figuras 4 e 5).

No CBCT da mandíbula observam-se também nas seções seccionais a baixa altura residual na área dos defeitos e uma grande discrepância entre a base óssea e o local ideal que a prótese deve ter, o que é evidente na imagem quando o CBCT é realizado com a guia radiológica (figuras 6 e 7). Como primeira fase cirúrgica, decidimos inserir implantes nas áreas da mandíbula não afetadas pelos defeitos, com regeneração das áreas defeituosas com PRGF-Endoret no mesmo procedimento cirúrgico. Esta regeneração é realizada colocando um coágulo de plasma rico em fatores de crescimento (fração 2 ativada e com um coágulo recém-formado) na base do defeito, selando a porção mais apical com fibrina retraída (fração 1 ativada e retraída), tal como utilizado para alvéolos pós-extração, técnicas publicadas pelo nosso grupo de estudo com excelentes resultados[16]. No CBCT podemos ver como podemos inserir implantes curtos e

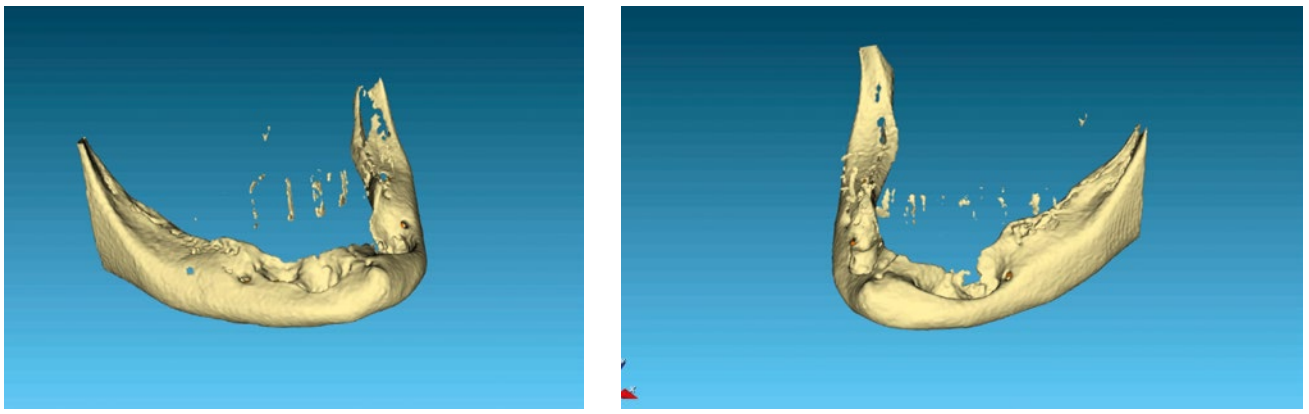

Figs. 2 e 3. Imagens intraorais do paciente. Nelas podemos ver a distância entre a maxila e a mandíbula, o que nos leva a supor a grande reabsorção em altura de ambas as bases ósseas. Também podemos ver na zona anterior da mandíbula um passo ósseo no início dos defeitos deixados pela peri-implantite.

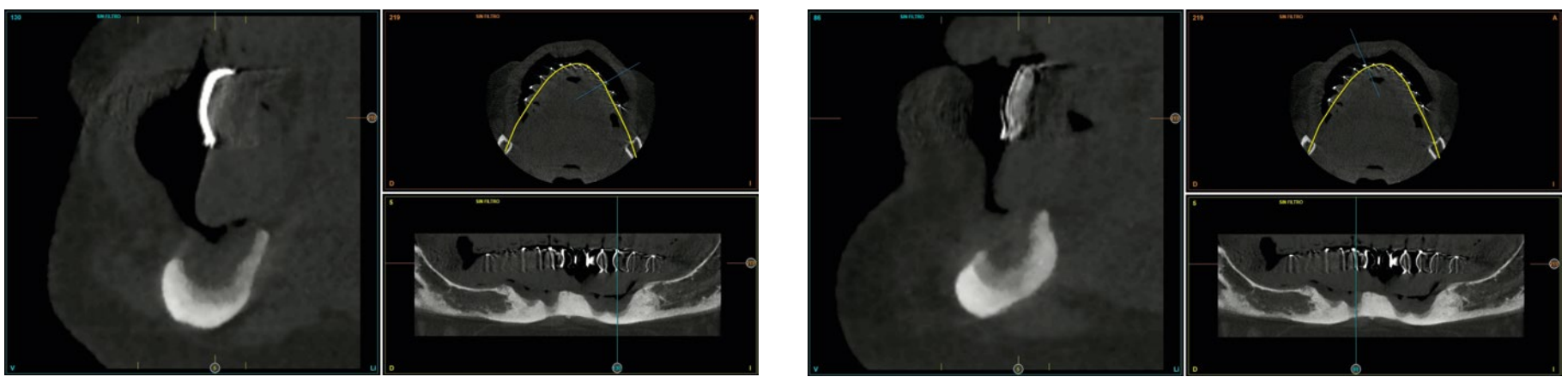

Figs. 6 e 7. Imagens CBCT de controlo onde podemos observar a grande reabsorção da mandíbula na área dos defeitos, bem como a discrepância existente entre a posição do osso onde os implantes devem ser inseridos e a área onde os dentes devem estar, a fim de alcançar uma oclusão correta visualizada, em que a TAC foi realizada com a guia radiológica que é uma duplicação do enceramento diagnóstico.

extra-curtos ou estreitos em diferentes áreas, poupando os defeitos a serem regenerados (figuras 8-10). Estes implantes serão utilizados para fazer uma prótese imediatamente carregada que alivia a pressão sobre o osso a regenerar (os situados no setor anterior), deixando apenas os implantes mais distais em duas fases cirúrgicas. Posteriormente, quando realizarmos a reentrada para colocar novos implantes no osso regenerado, podemos optar por deixar estes implantes ou remover aqueles que, devido à sua posição ou inclinação, não proporcionam estabilidade biomecânica na prótese final, tendo cumprido a sua função como implantes de transição. A cirurgia é realizada e horas depois é colocada uma prótese de carga imediata sobre os quatro implantes mais anteriores, através de uma estrutura de barras articuladas e uma prótese de resina que transfere a oclusão da cera até à prótese (figuras 11 e 12). Três meses após a regeneração inicial da mandíbula, podemos passar ao planeamento da abordagem do arco superior e à segunda fase de inserção do implante mandibular. Nas secções de planeamento superior observa-se também a atrofia vertical e horizontal, com áreas de 3 mm de largura e 3 a 4 mm de altura (figuras 13-16). Os implantes curtos e estreitos são planeados e colocados para uma abordagem minimamente invasiva da maxila. Nas áreas correspondentes a ambos os seios maxilares são colocados implantes extra-curtos com uma ligeira elevação da crista (figuras 17-20). Na mandíbula, com os defeitos completamente regenerados, substituímos alguns dos implantes anteriores com maior angulação e criamos uma nova prótese com carga inferior progressiva juntamente com a prótese de carga superior imediata (figuras 21-23).

Quatro meses após a colocação dos implantes superiores, é colocada a prótese definitiva. Para tal, realizou-se uma medição dos transepiteliais, adaptando, se necessário, a altura gengival de qualquer um deles, caso estejam demasiado supragengivais após a fase de carga imediata. O estado dos tecidos moles na remoção das próteses superiores e inferiores é excelente, como se pode ver nas imagens, gerando um espessamento do tecido queratinizado, que acompanha o ganho de largura que foi alcançado no osso com os implantes e a sua carga (figuras 24 e 25). A prótese final é feita com estruturas micro fresadas em Cad-Cam sobre as quais é feita uma prótese híbrida de resina, dividida em três setores para permitir uma flexão correta do leito ósseo durante a mastigação e para eliminar a tensão (figuras 26-31). O paciente continua a ser acompanhado dois anos mais tarde, sem incidências ou perda óssea, como demonstrado na ortopantomografia de controlo (figuras 32 e 33).

Discussão

A existência de defeitos ósseos devido ao fracasso de tratamentos com implantes anteriores pode comprometer a realização de um novo tratamento com implantes e mesmo a integridade do osso basal resultante, como aconteceu no caso que demonstrámos[17-19]. Defeitos deixados por implantes falhados ou infeções dentárias de longa duração nos maxilares com reabsorção óssea extrema são um desafio quando se trata de regeneração, uma vez que o potencial de revascularização de qualquer material colocado na área está comprometido e, portanto, nem sempre é possível obter bons resultados[19-21].

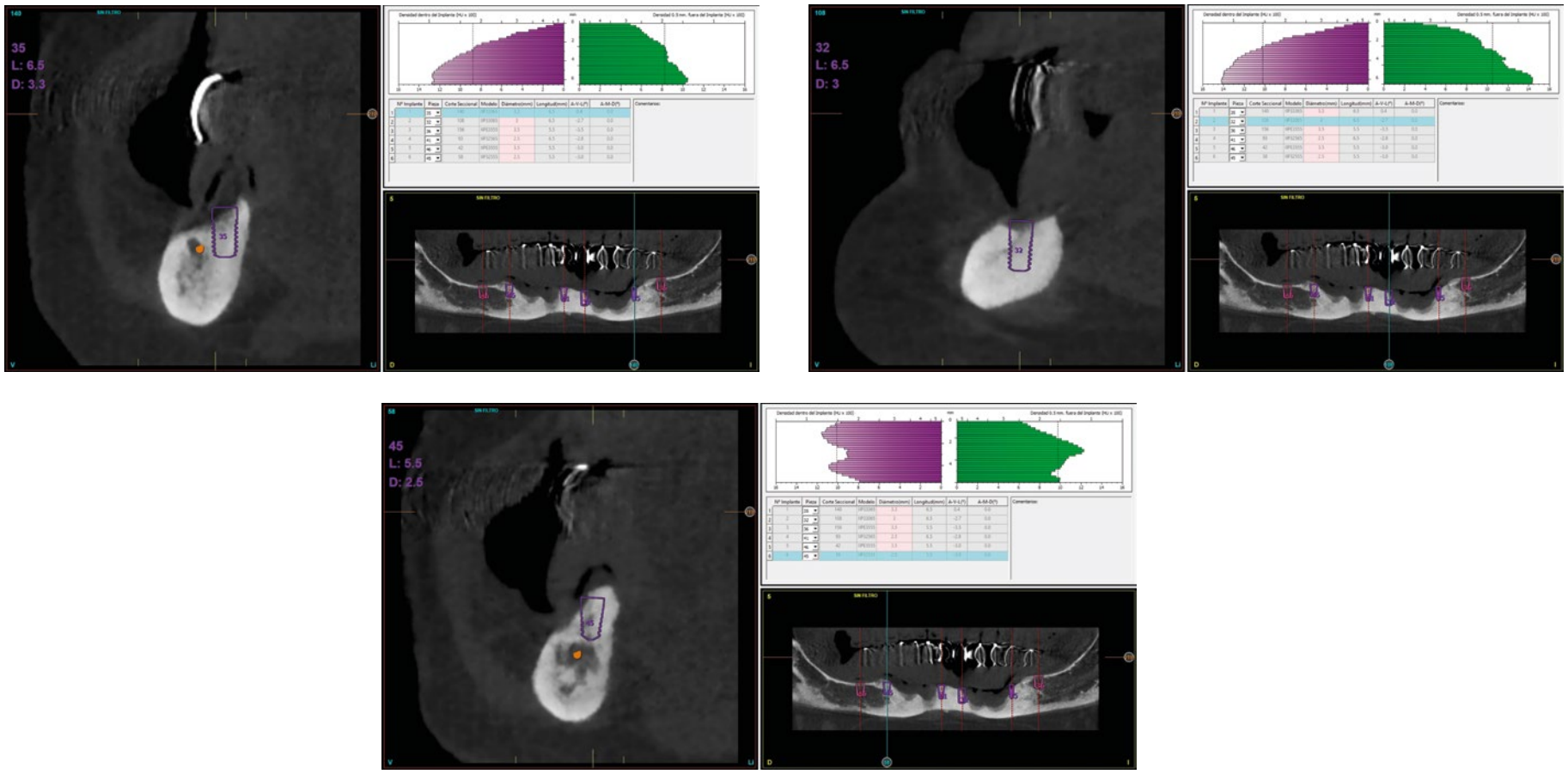

Figs. 8 a 10. Planeamento dos implantes inferiores, poupando os defeitos que serão regenerados nesta mesma fase de inserção do implante. Como podemos ver, todos os implantes são extra-curtos e estreitos, permitindo tirar partido do volume ósseo residual. Carga imediata de prótese horas após a cirurgia para a inserção dos implantes inferiores.

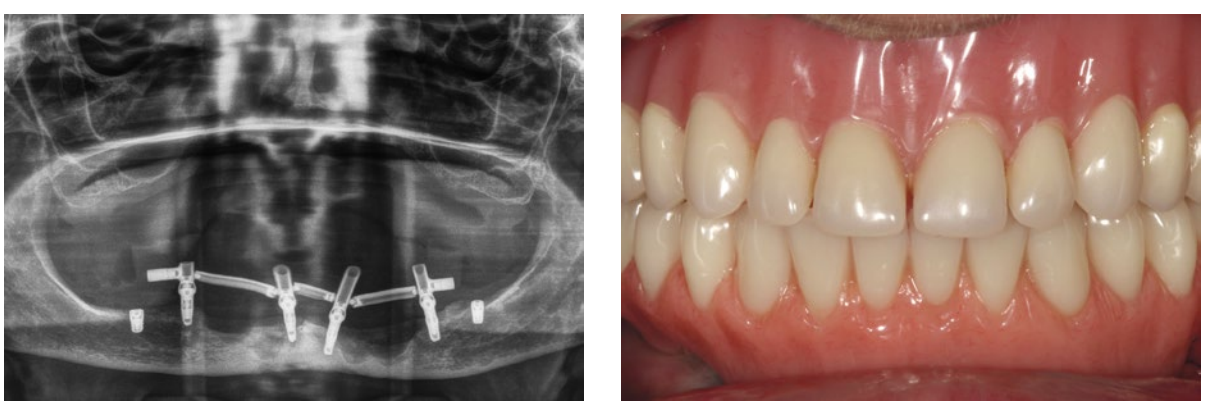

Figs. 11 e 12. Esta prótese com uma estrutura feita de barras articuladas e resina oferece-nos versatilidade e uma opção de restauração confortável e rápida.

O nosso grupo de estudo obteve resultados previsíveis na regeneração pós-extração utilizando PRGF-Endoret[16] em diferentes estudos, extrapolando esta técnica para o pós-explante, onde os defeitos são a priori semelhantes aos de um alvéolo, como fizemos no presente caso clínico, obtendo-se 100% de regeneração dos defeitos. Atualmente, existem também mais de 24 artigos e ensaios clínicos realizados por grupos independentes que avaliaram e apoiaram o potencial regenerativo do plasma rico em fatores de crescimento no alvéolo pós-extração[22-39]. Estes artigos avaliam a regeneração alveolar a nível ósseo, a epitelização e a quantidade e qualidade do osso neoformado. Avaliam também o potencial do PRGF-Endoret em situações-limite como a prevenção da necrose bisfosfonada, o tratamento de alvéolos com necrose já estabelecida, na gestão de pacientes medicamente comprometidos ou para prevenir a principal complicação da alveolite pós-extração de alveolites secas[25-39]. Em todos os campos estudados, as áreas tratadas com PRGF-Endoret obtiveram melhores resultados do que o grupo de controlo[16,22-39].

Além disso, neste caso, a regeneração dos defeitos foi favorecida pela eliminação da pressão sobre a área tratada, colocando uma prótese em carga imediata no mesmo ato cirúrgico que a regeneração. Isto evita a pressão no tecido mole das próteses temporárias e dos alimentos durante a mastigação, quando o paciente não está a usar qualquer tipo de prótese temporária removível[40,41]. Por conseguinte, a ideia de colocar implantes mesmo que apenas para esta fase, numa forma temporária[9,10,15], é também um ponto a favor da regeneração de defeitos complexos como os apresentados neste caso clínico.

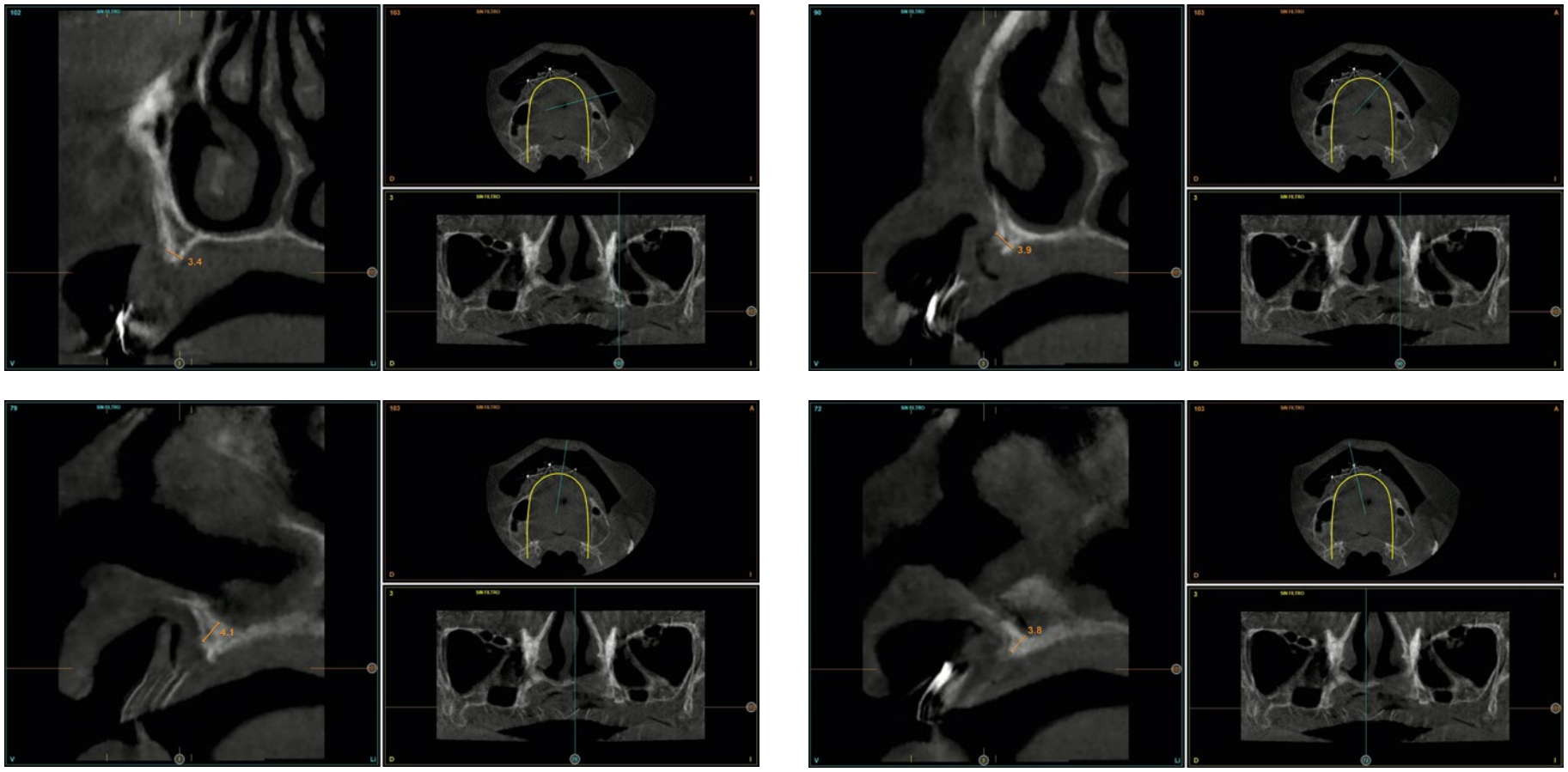

Figs. 13 a 16. Imagens dos cortes de planeamento superior onde podemos ver a atrofia vertical e horizontal sofrida por todo o maxilar superior.

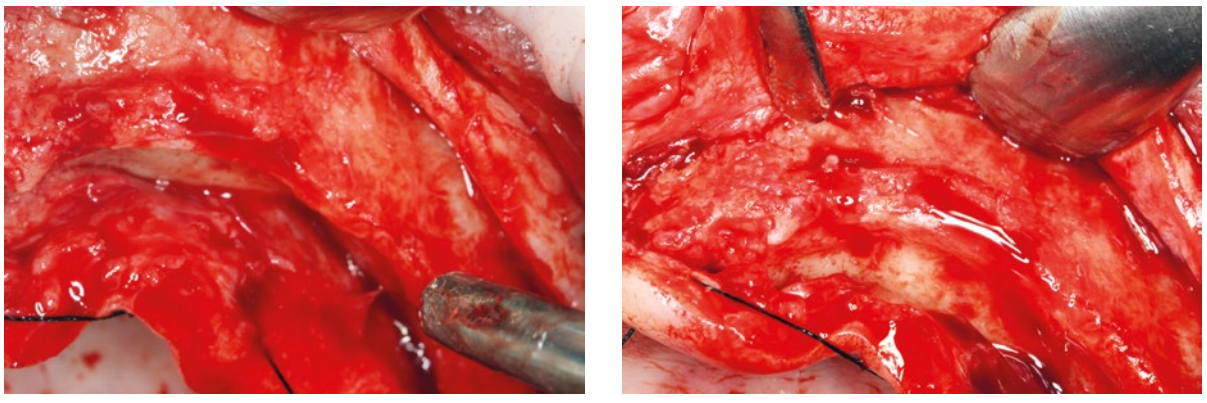

Figs. 17 e 18. Cume superior com reabsorção extrema ao levantar o retalho para inserção dos implantes.

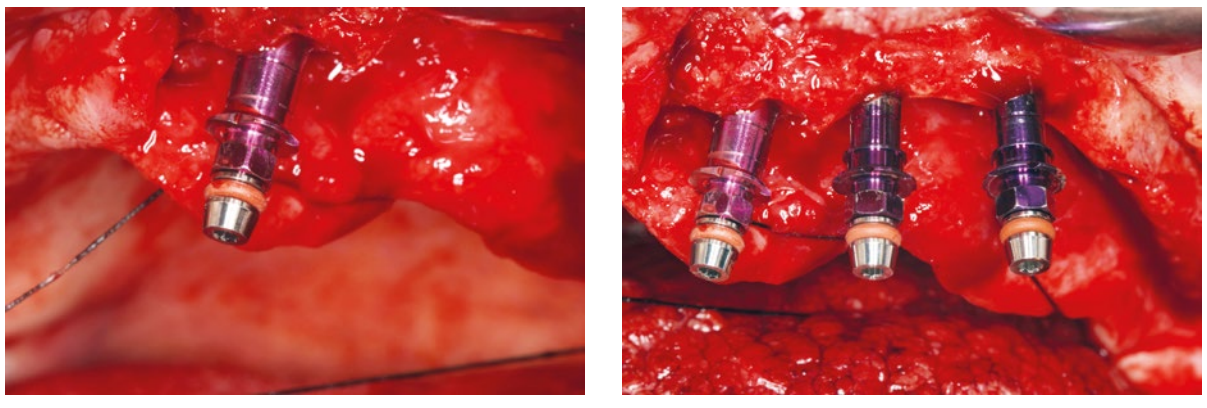

Figs. 19 e 20. Implantes estreitos e curtos inseridos nas áreas com elevada reabsorção para evitar uma cirurgia mais agressiva no paciente.

Figs. 21 e 22. Imagens da paciente com as suas próteses superiores (carga imediata) e inferiores (carga progressiva), após inserção e substituição de alguns implantes, uma vez que os defeitos tenham sido regenerados. Com este conjunto de provisórios, mantemos a paciente durante a integração dos implantes e ela permanece com uma prótese fixa durante todo este tempo, melhorando a sua qualidade de vida.

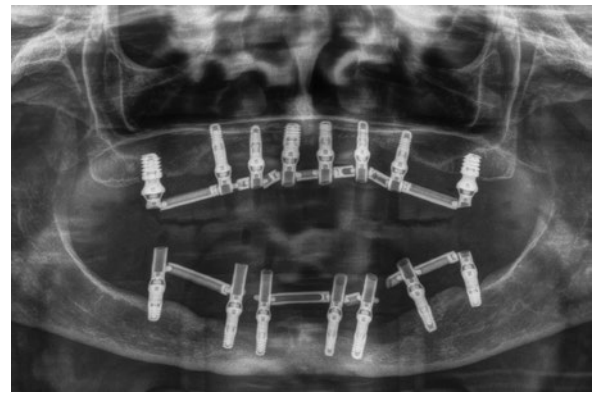

Fig. 23. Ortopantomografia das próteses imediatamente carregadas e progressivamente carregadas. Podemos ver como a prótese inferior foi facilmente adaptada à nova situação com a utilização de novas seções de barras articuladas na área de substituição de implantes e a adição dos dois implantes mais distais que não foram carregados na fase inicial.

Figs. 24 e 25. Imagens dos tecidos moles mostrando epitelização e espessamento da crista, bem como a ausência de degrau e defeito na zona anterior da mandíbula.

Figs. 26 a 29. Prótese híbrida de resina final, com a divisão em três seções para facilitar a flexão do osso durante a mastigação e para gerar menos tensão do que quando se faz a abertura de todo o arco.

Figs. 30 e 31. Imagem inicial e final do paciente, conseguindo a recuperação da estética e da função, bem como a resolução do defeito mandibular anterior, o que colocou em risco a integridade da mandíbula, uma vez que havia o risco de fratura basal.

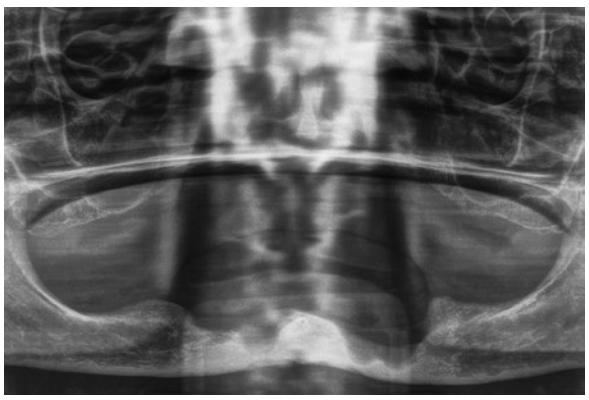

Figs. 32 e 33. Ortopantomografias iniciais e com dois anos de seguimento. Podemos ver a estabilidade do tratamento realizado.

Conclusões

Casos complexos requerem abordagens meticulosamente estudadas e protocolares. Neste caso clínico, a utilização de implantes curtos, extra-curtos e estreitos e mesmo conceitos inovadores, tais como a utilização de implantes de transição para carga imediata, permitiu alcançar o sucesso de uma forma simples e atraumática num caso altamente complexo. ■

*Prática privada em implantologia oral, Clínica Eduardo Anitua, Vitoria, Espanha. University Institute for Regenerative Medicine and Oral Implantology - UIRMI (UPV/EHU Fundación Eduardo Anitua), Vitoria, Espanha. BTI Biotechnology institute, Vitoria, Espanha.
Dados de contacto: Dr. Eduardo Anitua, Fundación Eduardo Anitua; C/ Jose Maria Cagigal 19, 01007 Vitoria, Spain; Phone: +34 945160653,
e-mail: *eduardo@fundacioneduardoanitua.org*

Referências Bibliográficas

1. Sghaireen MG, Shrivastava D, Alnusayri MO, Alahmari AD, Aldajani AM, Srivastava KC, Alam MK. Bone Grafts in Dental Implant Management: A Narrative Review. Curr Pediatr Rev. 2022;19(1):15-20.
2. Monje A, Pons R, Insua A, Nart J, Wang HL, Schwarz F. Morphology and severity of peri-implantitis bone defects. Clin Implant Dent Relat Res. 2019 Aug;21(4):635-643.
3. Solderer A, de Boer M, Wiedemeier DB, Solderer M, Liu CC, Schmidlin PR. Bone defect development in experimental canine peri-implantitis models: a systematic review. Syst Rev. 2022 Sep 21;11(1):202.
4. Monje A, Nart J. Management and sequelae of dental implant removal. Periodontol 2000. 2022 Feb;88(1):182-200.
5. Elgali I, Omar O, Dahlin C, Thomsen P. Guided bone regeneration: materials and biological mechanisms revisited. Eur J Oral Sci. 2017 Oct;125(5):315-337.
6. Arnal HM, Angioni CD, Gaultier F, Urbinelli R, Urban IA. Horizontal guided bone regeneration on knife-edge ridges: A retrospective case-control pilot study comparing two surgical techniques. Clin Implant Dent Relat Res. 2022 Apr;24(2):211-221.
7. Louis PJ, Sittitavornwong S. Managing Bone Grafts for the Mandible. Oral Maxillofac Surg Clin North Am. 2019 May;31(2):317-330.
8. Hegde R, Sargod S, Baliga S, Raveendran R. Transitional Dental implant in Adolescent Patient - A Narrative Review. J Indian Soc Pedod Prev Dent. 2021 Oct-Dec;39(4):347-352.
9. Anitua E, Begoña L, Orive G. Controlled ridge expansion using a two-stage split-crest technique with ultrasonic bone surgery. Implant Dent. 2012 Jun;21(3):163-70.
10. Anitua E, Begoña L, Orive G. Two-stage split-crest technique with ultrasonic bone surgery for controlled ridge expansion: a novel modified technique. Oral Surg Oral Med Oral Pathol Oral Radiol Endod. 2011 Dec;112(6):708-10.
11. Groenendijk E. Hoogtandjes 2. Implantologische behandeling met gebruik van transferimplantaten [Dental ingenuity 2. Implant treatment using transitional implants]. Ned Tijdschr Tandheelkd. 2003 Aug;110(8):311-5.
12. Anitua E, Murias-Freijo A, Alkhraisat MH. Conservative Implant Removal for the Analysis of the Cause, Removal Torque, and Surface Treatment of Failed Nonmobile Dental Implants. J Oral Implantol. 2016 Feb;42(1):69-77.
13. Anitua E, Fernandez-de-Retana S, Alkhraisat MH. Performance of the counter-torque technique in the explantation of nonmobile dental implants. Int J Implant Dent. 2020 Jan 9;6(1):1.
14. Anitua E, Orive G. A new approach for atraumatic implant explantation and immediate implant installation. Oral Surg Oral Med Oral Pathol Oral Radiol. 2012 Mar;113(3):e19-25.
15. Anitua E. Two-Step Progressive Transcrestal Sinus Augmentation Using a 4.5mm Unloaded Implant as a "Temporary Implant" in Highly Atrophic Ridge: Case Report. Eur J Dent. 2023 Jan 25.
16. Anitua E, Murias-Freijo A, Alkhraisat MH, Orive G. Clinical, radiographical, and histological outcomes of plasma rich in growth factors in extraction socket: a randomized controlled clinical trial. Clin Oral Investig. 2015 Apr;19(3):589-600.
17. Peters F, Kniha K, Möhlhenrich SC, Bock A, Hölzle F, Modabber A. Evaluation of a novel osteosynthesis plate system for mandibular defects. Br J Oral Maxillofac Surg. 2020 Nov;58(9):e109-e114.
18. Di Carlo S, Valentini V, Grasso E, De Angelis F, Piccoli L, Quarato A, Jamshir S, Brauner E. Implant-Supported Rehabilitation Using GBR Combined with Bone Graft on a Reconstructed Maxilla with the Fibula Free Flap. Case Rep Dent. 2019 Nov 5;2019:2713542.
19. Ramanauskaite A, Cafferata EA, Begic A, Schwarz F. Surgical interventions for the treatment of peri-implantitis. Clin Implant Dent Relat Res. 2022 Nov 23.
20. Mancini JC, Garcia MR, de Oliveira IR, de Freitas RR, Luz JG. Analysis of the blood supply to the post-fracture edentulous mandible: study by colour Doppler sonography. Oral Maxillofac Surg. 2016 Dec;20(4):417-424.
21. Rohner D, Bucher P, Kunz C, Hammer B, Schenk RK, Prein J. Treatment of severe atrophy of the maxilla with the prefabricated free vascularized fibula flap. Clin Oral Implants Res. 2002 Feb;13(1):44-52.
22. Del Fabbro M, Gallesio G, Mozzati M. Autologous platelet concentrates for bisphosphonate-related osteonecrosis of the jaw treatment and prevention. A systematic review of the literature. Eur J Cancer. 2015 Jan; 51(1):62-74.
23. Cocero N, Pucci F, Messina M, Pollio B, Mozzati M, Bergamasco L. Autologous plasma rich in growth factors in the prevention of severe bleeding after teeth extractions in patients with bleeding disorders: a controlled comparison with fibrin glue. Blood Transfus. 2015 Apr;13(2): 287-94.
24. Mozzati M, Gallesio G, Gassino G, Palomba A, Bergamasco L. Can plasma rich in growth factors improve healing in patients who underwent radiotherapy for head and neck cancer? A split-mouth study. J Craniofac Surg. 2014 May;25(3):938-43.
25. Mozzati M, Gallesio G, di Romana S, Bergamasco L, Pol R. Efficacy of plasma-rich growth factor in the healing of postextraction sockets in patients affected by insulin-dependent diabetes mellitus. J Oral Maxillofac Surg. 2014 Mar;72(3):456-62.
26. Mozzati M, Arata V, Gallesio G. Tooth extraction in patients on zoledronic acid therapy. Oral Oncol. 2012 Sep;48(9):817-21.
27. Mozzati M, Martinasso G, Pol R, Polastri C, Cristiano A, Muzio G, Canuto R. The impact of plasma rich in growth factors on clinical and biological factors involved in healing processes after third molar extraction. J Biomed Mater Res A. 2010 Dec 1;95(3): 741-6.
28. Cucchi A, Caricasulo R, Ghensi P, Malchiodi L, Corinaldesi G. Prevention of BRONJ Using PRGF in a Totally Edentulous Patient Restored With Postextraction Implants: A Case Report. J Oral Implantol. 2016 Jun;42(3): 299-303.
29. Al Nashar A, Yakoob H. Evaluation of the use of plasma rich in growth factors with immediate implant placement in periodontally compromised extraction sites: a controlled prospective study. Int J Oral Maxillofac Surg. 2015 Apr;44(4):507-12.
30. Haraji A, Lassemi E, Motamedi MH, Alavi M, Adibnejad S. Effect of plasma rich in growth factors on alveolar osteitis. Natl J Maxillofac Surg. 2012 Jan;3(1):38-41.
31. Mansouri SS, Ghasemi M, Darmian SS, Pourseyediyan T. Treatment of Mandibular Molar Class II Furcation Defects in Humans With Bovine Porous Bone Mineral in Combination With Plasma Rich in Growth Factors. J Dent (Tehran). 2012 Winter;9(1):41-9.
32. Scoletta M, Arata V, Arduino PG, Lerda E, Chiecchio A, Gallesio G, Scully C, Mozzati M. Tooth extractions in intravenous bisphosphonate-treated patients: a refined protocol. J Oral Maxillofac Surg. 2013 Jun;71(6):994-9.
33. Rosano G, Taschieri S, Del Fabbro M. Immediate postextraction implant placement using plasma rich in growth factors technology in maxillary premolar region: a new strategy for soft tissue management. J Oral Implantol. 2013 Feb;39(1):98-102.
34. Mozzati M, Gallesio G, Arata V, Pol R, Scoletta M. Platelet-rich therapies in the treatment of intravenous bisphosphonaterelated osteonecrosis of the jaw: a report of 32 cases. Oral Oncol. 2012 May;48(5):469-74.
35. Mozzati M, Arata V, Gallesio G, Carossa S. A dental extraction protocol with plasma rich in growth factors (PRGF) in patients on intravenous bisphosphonate therapy: a case-control study. Joint Bone Spine. 2011 Dec;78(6):648-9.
36. Mozzati M, Arata V, Gallesio G, Carossa S. A dental extraction protocol with plasma rich in growth factors (PRGF) in patients on intravenous bisphosphonate therapy: a case-control study. Joint Bone Spine. 2011 Dec;78(6):648-9.
37. Scoletta M, Arduino PG, Pol R, Arata V, Silvestri S, Chiecchio A, MozzatiM. Initial experience on the outcome of teeth extractions in intravenous bisphosphonate-treated patients: a cautionary report. J Oral Maxillofac Surg.2011 Feb;69(2):456-62.
38. Del Fabbro M, Boggian C, Taschieri S. Immediate implant placement into fresh extraction sites with chronic periapical pathologic features combined with plasma rich in growth factors: preliminary results of single-cohort study. J Oral Maxillofac Surg. 2009 Nov;67(11):2476-84.
39. Nazaroglou I, Stavrianos C, Kafas P, Matoulas E, Upile T, Barlas I, Jerjes W. Radiographic evaluation of bone regeneration after the application of plasma rich in growth factors in a lower third molar socket: a case report. Cases J. 2009 Dec 3;2:9134.
40. Parvini P, Buser D, Pippenger BE, Imber JC, Stavropoulos A, Bellón B, Jarry C, Schwarz F. Influence of loading and grafting on hard- and soft-tissue healing at immediately placed implants: An experimental study in minipigs. J Clin Periodontol. 2023 Feb;50(2):232-241.
41. Verdugo F, Laksmana T, D'Addona A, Uribarri A. The Cortical Shield for Facial Bone Reconstruction of Severely Damaged Sockets with Simultaneous Implant Placement: A Feasibility Clinical Trial. Int J Oral Maxillofac Implants. 2022 Nov-Dec;37(6):1232-1243.

[1,2]Amaral J., [1,2,3]Mendonça C.,
[1,2]Pereira R., [1,2]Dias S.

CLÍNICA DENTÁRIA SANTA MADALENA

Poster premiado nas Jornadas Médicas Clínica Santa Madalena

REMOÇÃO DE INSTRUMENTO FRATURADO EM ENDODONTIA, A PROPÓSITO DE UM CASO CLÍNICO

Introdução

O tratamento endodôntico envolve quatro fases: acesso, preparação químico-mecânica, obturação e reabilitação, nas quais podem ocorrer complicações, nomeadamente a fratura de instrumentos nos canais radiculares[1]. Os principais instrumentos a fraturar são as limas, devido a torção ou fadiga cíclica[2]. Não existe um procedimento standard para esta complicação, pois depende do caso em específico[3]. Este caso relata a tentativa de remoção de uma lima do canal mesio-lingual de um molar inferior.

Descrição Caso Clínico

Paciente do sexo feminino, 40 anos, com sintomatologia dolorosa no dente 36. Exame clínico: lesão de cárie ocluso-mesial com envolvimento pulpar; diagnóstico pulpar: pulpite irreversível sintomática. A instrumentação foi realizada com o sistema ProTaper® Next (Dentsply Sirona). Nesta fase, ocorreu a fratura da lima X2 no canal mesiolingual, no qual, após fracasso de remoção, se realizou o bypass com pontas ultrassónicas (Woodpecker®, E4 e E14) e limas K manuais #8 e #10. A obturação foi realizada com sistemas de onda contínua e cimento AH Plus® (Dentsply). O dente foi reabilitado com uma restauração direta em resina composta Filtek™ (3M™).

Caso Clínico

1. Ortopantomografia inicial. Imagem radiolúcida mesial em destaque no dente 36, compatível com lesão de cárie com possível envolvimento pulpar.

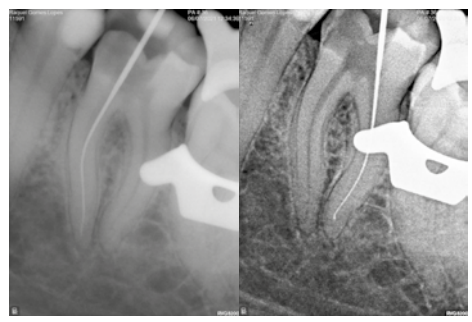

2. Via de permeabilidade. Glydepath criada com limas K manuais #10 e #15.

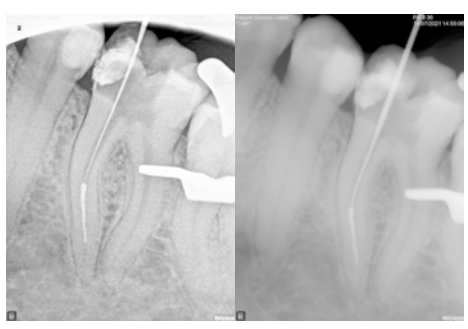

3. Fratura de instrumento no terço médio-apical no canal mesio-lingual. Bypass com limas K manuais #8 e #10.

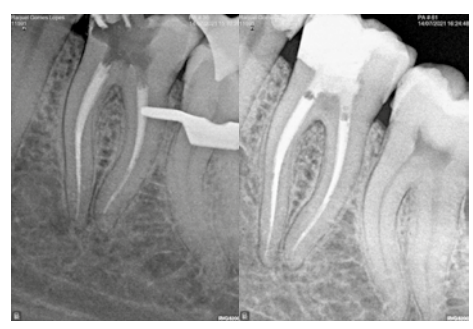

4. Obturação e reabilitação definitiva. Obturação com sistema de onda contínua (Woodpecker®)e cimento AHplus (Dentsply). Restauração direta em resina composta A2 e A3 Filtek™ (3M™).

Conclusão

As complicações em endodontia são uma realidade e a melhor abordagem é a sua prevenção. A resolução destes casos depende de fatores como a experiência do operador, o estado pulpar e periodontal do dente, a localização do fragmento e a anatomia e diâmetro do canal radicular[3]. Quando a remoção do instrumento é desaconselhada, o bypass ou a instrumentação e obturação do canal até ao fragmento são soluções igualmente seguras e previsíveis.

A remoção de fragmentos de instrumentos é uma opção viável e segura, no entanto o custo-benefício da sua realização deve ser previamente avaliado. ■

[1]Faculdade de Medicina Dentária, Universidade de Lisboa, 1649-003, Lisboa, Portugal
[2]Grupo de Biologia e Bioquímica Oral, LIBPhys-FCT UID/FIS/04559/2013, Faculdade de Medicina Dentária, Universidade de Lisboa, 1649-003, Lisboa, Portugal
[3]Centro de Estudos de Medicina Dentária Baseada na Evicência, Faculdade de Medicina Dentária, Universidade de Lisboa, 1649-003, Lisboa, Portugal
almeida.amaral.md@gmail.com

Referências Bibliográficas

1. Amza O, Dimitriu B, Suciu I, Bartok R, Chirila M. Etiology and Prevention of an Endodontic Iatrogenic Event: Instrument Fracture. J Med Life. 2020;13(3):378-81. [

2. Nino-Barrera JL, Sanchez-Aleman JA, Gamboa-Martinez L, Cortes-Rodriguez C. Resistance to fracture due to cyclic fatigue of stainless steel manual files and its association to surface roughness. Acta Odontol Latinoam. 2021;34(1):18-26.

3. Madarati AA, Hunter MJ, Dummer PM. Management of intracanal separated instruments. J Endod. 2013;39(5):569-81.

*Dr. Celso Orth

FLUXO DIGITAL OU OPERACIONAL

O público está sempre atento quando se fala numa clínica que atende os clientes com o fluxo digital.

Ilustração: Designed by stories / Freepik

Os comentários deixam uma sensação de culpa quando se está fora deste universo tão contemporâneo. Não ter fluxo digital pode fazer com que se sinta ultrapassado.

Mas está errado pensar assim. Não é o fluxo digital que nos faz melhores ou piores. Não é só esta componente que determina a lealdade dos pacientes existentes ou a captação de novos.

O pecado mortal é não ter um desempenho de qualidade no fluxo operacional. Este sim vem antes de qualquer outro pela necessidade de funcionamento equilibrado.

Na verdade, o que é um fluxo operacional? São os processos transparentes que estabelecem a sequência lógica do antes, do durante e do pós-tratamento para todos que trabalham na clínica.

Esta série de factos que tem início, meio e, nunca, um fim. O seu limiar é o contato inicial com a clínica e o seu apogeu o grau de satisfação que o cliente poderá ter ao concluir o tratamento e se tornar um cliente fiel.

A continuidade destas ações envolve a linha de frente, envolve a equipa, auxiliares e profissionais, a comunicação interdisciplinar nas mais diversas especialidades, quando necessário, e a gestão como um todo.

Todos os passos precisam de ser dimensionados, desde o agendamento das consultas iniciais, a definição de um planeamento, o cronograma para o tratamento e um programa de manutenção e prevenção.

O comportamento que se adota é importante para acolher o paciente e proporcionar uma experiência positiva. A credibilidade será conquistada quando se cumprirem todos as etapas de um atendimento honesto, ético e com o conhecimento esperado para tal.

De regresso ao fluxo digital, este é necessário para dinamizar algumas etapas e contundente para a precisão de muitos procedimentos. A subutilização distorce os princípios da eficácia e diminui as possibilidades de comunicar melhor as fases técnicas para o paciente.

Contudo, o digital não define a organização de uma clínica. Tem impacto no fluxo operacional com o seu conjunto de atividades que provocam e estimulam a confiança e a segurança que o paciente pode associar a uma clínica e aos profissionais que lá trabalham.

Sempre que pensarmos no digital, devemos perguntar se o nosso operacional está alinhado. Em caso positivo, o digital será um ganho que vai aprimorar a nossa atuação.

Sem este alinhamento, o desequilíbrio prevalece e ficamos longe do ideal de uma clínica de alto desempenho.

Até à próxima! ■

Celso Orth

*Graduado em Medicina Dentária - UFRGS; MBA em Gestão Empresarial - Fundação Getulio Vargas; Educador Físico - IPARS; Membro Fundador da Academia Brasileira de Odontologia Estética; Membro Honorário da Sociedade Brasileira de Odontologia Estética; Palestrante de Gestão na Prestação de Serviços na área da saúde; Reabilitador que trabalha em tempo integral na Clínica Orth - Rio Grande do Sul - Brasil. **Para enviar questões e solicitar esclarecimentos: celsoantonioorth@gmail.com**

MEGAGEN PORTUGAL JUNTA UMA CENTENA DE MÉDICOS DENTISTAS EM LISBOA

A primeira edição do NovaBone Day contou com palestras de três médicos dentistas sobre regeneração óssea e o potencial das novas soluções da marca norte-americana.

Um programa intenso e marcado pelas palestras de três médicos dentistas, assim decorreu a primeira edição do NovaBone Day, no dia 10 de março, em Lisboa. No centro de conferências do Hotel Epic Sana Marquês, a equipa da Megagen Portugal, responsável pela organização, foi surpreendida pelo interesse de cerca de uma centena de médicos dentistas portugueses que fizeram questão de assistir, na tarde de uma sexta-feira, a um programa sobre regeneração óssea com biomateriais osteocondutores e osteoindutores. "Quisemos organizar um dia especial dedicado ao V-Material, da NovaBone, porque achámos que a qualidade e a excelência do produto merecia ser destacada", explica Pedro Taveira.

O sócio da Megagen Portugal refere-se às inovações que a empresa norte-americana colocou na Europa para a regeneração óssea, em diferentes formatos, com recurso a biomateriais sintéticos. "O mercado europeu, e Portugal não é exceção, tinha uma tradição muito forte na utilização de biomateriais de origem bovina", acrescenta o responsável. Porém, as diferenças desta linha de produtos prendem-se, também, com a forma de aplicação, que é, de acordo com os palestrantes presentes, mais simples e eficiente.

O Dr. Filipe Lopes, médico dentista e professor clínico na Cooperativa de Ensino Superior Politécnico e Universitário (CESPU), foi um dos oradores que, ao longo da tarde, partilharam casos práticos para demonstrar a sua experiência profissional com as soluções NovaBone. "Fazia mais xenoenxertos, sobretudo de bovino, mas estes biomateriais não estimulam o osso", contextualiza o especialista. Já no caso da linha de produtos NovaBone Dental Puty, que conta com uma formulação 100% sintética e totalmente absorvível, uma das mais-valias apontadas é não apenas a sua capacidade osteocondutora, mas também osteoindutora. Podem ser utilizados em intervenções como elevação do seio maxilar ou colocação de implantes imediatos, por exemplo.

> Soluções da NovaBone surgem em dois formatos, em cartucho de dose individual e em granulado, e são osteoindutoras

"Tenho usado estes produtos nos últimos seis anos. O osso sintético pode ser usado em qualquer pessoa, independentemente das suas crenças religiosas e existem, já, muitas publicações que atestam a sua eficácia", afirma o Dr. Maarten Boogaard, médico dentista em Amesterdão, na Holanda. Além da utilização na sua prática profissional, o Dr. Boogaard é, ainda, autor de múltiplos artigos científicos sobre este biomaterial sintético. "A utilização é simples. Se praticarem, serão facilmente muito bons na sua aplicação", garante.

Dr. Ramón Gomez Meda, Dr. Maarten Boogaard, Dr. Filipe Lopes

Durante a sua intervenção, dedicada ao tema "The hydraulic sinus floor elevation", o médico dentista holandês destacou ainda os formatos em que o produto está disponível – pode ser usado num sistema de cartuchos de dose única descartáveis, que facilitam a aplicação, ou em granulado. "Na minha perspetiva, os materiais sintéticos são o futuro.", reforçou Dr. Maarten. Já o Dr. Filipe Lopes, que dedica "90% da atividade a implantes pós-extração e imediatos", sublinhou o poder destes biomateriais osteoindutores e da sua utilização em diferentes contextos. "Esta fórmula é usada na ortopedia há mais de 30 anos", lembrou.

> "O osso sintético pode ser usado em qualquer pessoa, independentemente das suas crenças religiosas e existem, já, muitas publicações que atestam a sua eficácia"
>
> Dr. Maarten Boogaard

"Com os resultados impressionantes que conquistaram no ramo da ortopedia nos Estados Unidos, nomeadamente em cirurgias de regeneração em várias partes do corpo, a NovaBone decidiu criar um segmento para o mercado dentário", contextualiza Pedro Taveira. O sócio da Megagen Portugal detalha que esta ainda é uma solução relativamente desconhecida na Europa, onde a empresa norte-americana está a dar os primeiros passos, mas reconhece que "há um crescendo de médicos dentistas portugueses interessados".

E é fácil perceber porquê, segundo o Dr. Ramón Gomes Meda, que marcou presença no evento para falar sobre "Minimally Invasive Sinus Lift Procedure with NovaBone". "Utilizar estas soluções permite poupar imenso tempo na intervenção e pode acelerar o procedimento, o que é muito importante para nós, médicos dentistas", refere. Além de permitir maior "eficiência", o uso destes biomateriais traz "benefício para o paciente" que evita fazer "várias consultas e cirurgias". O especialista espanhol partilhou o seu método, minimamente invasivo, para elevação do seio maxilar e colocação imediata de implantes. "Há 15 ou 20 anos muitos destes procedimentos precisavam de várias consultas, agora consigo fazê-los em apenas uma manhã e ter o doente a comer poucas horas depois, sem dor", garante.

Eficiência, eficácia e simplicidade foram as três palavras mais usadas pelos três médicos dentistas durante o NovaBone Day, um evento que a Megagen Portugal assegura que pode vir a repetir-se no futuro. "Temos onze anos de existência e temos por hábito organizar diferentes tipos de eventos. Certamente que faremos novos eventos sobre a NovaBone para partilhar com o mercado as características e aplicações destes produtos", confirma Pedro Taveira. O Dr. João Lopes considera que "iniciativas de educação como estas são muito importantes para os médicos dentistas", não só por ficarem a conhecer as mais recentes inovações nesta área, mas também para aprender novas técnicas que permitam "atingir a perfeição na prática médica". ■

Por: Francisco Almeida

"Dar respostas capazes, inovadoras e integradas": XXII Congresso da APHO junta profissionais para debater presente e futuro da saúde oral

O XXII Congresso APHO decorreu no passado dia 5 e 6 de maio, no auditório do Tagus Park, em Oeiras.
A sessão de abertura contou com a participação de centenas de participantes e várias entidades, entre elas a Dra. Fátima Duarte, Presidente do Congresso e da Associação Portuguesa dos Higienistas Orais, a Dra. Patrícia Almeida Santos, Membro do Conselho Diretivo da Ordem dos Médicos Dentistas, a Dra. Sandra Ribeiro, Vice-Presidente APHO, a Dra. Élia Carona, do Fórum Tecnologias da Saúde, a Dra. Graça Moura, Presidente da Comissão Organizadora do congresso, a Dra. Helena Arco, da Escola Superior de Saúde de Portalegre do Instituto Politécnico de Portalegre e a Dra. Élia Carona, Fórum Tecnologias da Saúde
O Prof. Dr. Duarte Marques, Vice-Diretor da Faculdade de Medicina Dentária de Lisboa (FMDUL) e presidente da SPEMD, esteve também presente e foi o primeiro a intervir no arranque do evento, considerando o congresso "uma referência no panorama nacional", acrescentando que a prática intercolaborativa da profissão permitiu "melhorar a qualidade da saúde oral dos portugueses".
A Dra. Patrícia Almeida Santos destacou também a "relação de simbiose profissional" que existe entre a APHO e a OMD perante uma luta que é de todos – "a saúde oral dos portugueses".
De acordo com a Dra. Fátima Duarte, o futuro "apresenta-se exigente", mas a Associação tem procurado dar "respostas capazes, inovadoras e integradas aos principais desafios da profissão", contribuindo para a construção de uma saúde oral mais sustentável. Este encontro, reforça a Dra. Fátima Duarte, pretende destacar a importância dos trabalhos dos higienistas orais e incentivar à implementação de políticas capazes de apoiar a sua atuação a nível mundial.
O dia ficou marcado por sessões dedicadas à terapia peri-implantar não cirúrgica e pela apresentação sobre a cirurgia mucogengival.
Nos temas mais sociais, o Dr. João Soromenho Ascenso apresentou a sua visão no tema da fiscalidade de proteção social dos profissionais liberais, desmistificando as dúvidas sobre os regimes fiscais para estes profissionais.
O encerramento do primeiro dia esteve a cargo da Dra. Patrícia Almeida Santos, que procurou sensibilizar os presentes para as causas sustentáveis na saúde oral, nomeadamente a Agenda 2030 que, de acordo com a OMS, pretende que a saúde oral integre a agenda das doenças não transmissíveis e que as políticas desenvolvidas neste âmbito sejam incluídas nos programas de cobertura universal de saúde.
O Congresso terminou no sábado, com a apresentação e entrega de prémio ao poster vencedor.

Henry Schein lança tiras branqueadoras da gama White Dental Beauty

A Henry Schein lançou as suas novas tiras branqueadoras de utilização profissional White Dental Beauty P3.
As tiras só poderão ser disponibilizadas pelos médicos dentistas aos clientes, uma vez que contêm 6% de peróxido de hidrogénio. O produto é vendido em caixas de 28 tiras que branqueiam os dentes por dentro e removem as manchas superficiais. O tempo de aplicação é de 15 minutos.
As tiras fazem parte da linha profissional White Dental Beauty de géis branqueadores, disponíveis em quatro concentrações para atender às diferentes necessidades dos pacientes e em conformidade com os regulamentos de produtos cosméticos aplicáveis na UE e Reino Unido.

6º Encontro Nacional APOMED-SP realiza-se a 2 e 3 de junho em Espinho

O 6º Encontro Nacional dos Médicos Dentistas dos Serviços Públicos (APOMED-SP) acontece nos próximos dias 2 e 3 de junho, no FACE – Fórum de Artes e Cultura de Espinho.
O evento, que tem vindo a acontecer desde 2016 e numa cidade diferente a cada ano, conta com conferencistas reconhecidos na área da Medicina Dentária e da Estomatologia.
Em paralelo, durante o dia 2 de junho irá decorrer o curso para assistentes dentários.

"Braga A Sorrir" ajudou a devolver o sorriso a mais de 2900 pessoas

O "Braga A Sorrir" já ajudou 2.981 pessoas desde 2015, numa iniciativa promovida pela Mundo A Sorrir e financiada pela Câmara Municipal de Braga.
O projeto tem como objetivo prestar cuidados de saúde oral e acompanhar pessoas em situação vulnerável neste concelho do país.
Em 8 anos de projeto foram já realizados 76 384 tratamentos dentários e foram colocadas 2 677 próteses dentárias.
"O projeto "Braga A Sorrir" não é apenas uma clínica dentária, mas sim, uma resposta multidisciplinar que devolve o sorriso e a vontade de viver aos bracarenses", explica Mariana Dolores, Presidente da Mundo A Sorrir.
Elsa Antunes, coordenadora técnica do "Braga A Sorrir", sublinha que este "é um trabalho muito reconhecido localmente", que tem contribuído para mudar "a vida de muitas pessoas". "As transformações mais visíveis são na autoestima e na valorização pessoal, bem como em questões práticas, como na melhoria no ato de comer, falar e sorrir".

Dentsply Sirona expande sistema de alinhadores na Europa com SureSmile VPro

A Dentsply Sirona expandiu os seus sistemas de alinhadores para o mercado europeu com o mais recente SureSmile VPro e a respetiva aplicação de telemóvel. Trata-se de um dispositivo de aceleração ortodôntica que recorre a vibrações de alta frequência durante o tratamento. O dispositivo é agora incluído na oferta CureSmile Complete Case, o pacote de alinhadores da marca.
Os pacientes podem emparelhar o SureSmile VPro com a aplicação, que relembra diariamente a necessidade de utilização do dispositivo e da troca de alinhadores, consoante o plano de tratamento. Os pacientes podem ainda partilhar os resultados e fotografias do progresso com o médico dentista.
Para mais informações: *www.dentsplysirona.com/suresmile*

Cristina Trigo Cabral eleita presidente da direção da sociedade científica da SPPI

A Assembleia Geral Ordinária da Sociedade Portuguesa de Periodontologia e Implantes (SPPI) decorreu no passado dia 11 de março, em Lisboa.
O evento ficou marcado pela eleição dos órgãos sociais para o triénio 2023-2025. A médica dentista e professora Dra. Cristina Trigo Cabral foi eleita presidente da direção da sociedade científica. A nova direção é ainda composta por Orlando Martins e Alexandre Santos (vice-presidentes), Francisco Correia e Cristina Lima (secretários) e João Gomes (tesoureiro).
A Assembleia Geral é constituída por Célia Alves (presidente), Paulo Campos (1º secretário) e Ricardo Alves (2ºsecretário). O Conselho Fiscal é presidido por Helena Rebelo e tem Inês Faria como 1ª secretária e Daniela Silva como 2ª secretária.

Evento: III Reunião Nacional do Sindicato dos Médicos Dentistas
Local: Hotel Hilton Porto
Data: 17 junho 2023
Objetivo: Discutir o estado da classe e as condições do exercício profissional. O evento único, que reflete a representatividade do Sindicato dos Médicos Dentistas (SMD), tem uma componente científica e uma componente laboral, com destaque para a vertente de proteção dos profissionais médicos dentistas, em particular problemas músculo-esqueléticos e proteção radiológica. Exige inscrição prévia.
Oradores: Dr. Miguel Albuquerque (Endodontia), Dra. Rosana Mendes (Dentisteria estética), Dra. Helga Leite (Odontopediatria), Prof.ª Dra. Teresa Pinho/Dr. Jorge André Cardoso (Ortodontia/Reabilitação), Dr. Rodrigo Val d'Oleiros (Jovem revelação/empreendedor), Dr. Bernardo Sousa (Cirurgia), Dr. Dirk Duddeck (CleanImplant Foundation)
Para mais informações, contactar: *smdentistasp@gmail.com*

Zirkonzahn apresenta novo scanner intraoral Detection Eye

O novo scanner intraoral Detection Eye da Zirkonzahn é de fácil utilização e permite a digitalização em menos de 60 segundos. O scanner oferece a opção de duas pontas diferentes que permitem oferecer um maior conforto aos pacientes. Após a captação de dados, os mesmos podem ser posteriormente transferidos para o módulo Model Maker de forma a criar um modelo. Esse modelo é depois transferido para o novo software Zirkonzahn.Slicer, onde é colocado na plataforma de impressão e, se necessário, é possível gerar suportes especiais. O software é concebido com recurso a configurações pré-estabelecidas.
Os dados de impressão 3D podem ser posteriormente transferidos para a impressora P4000 da Zirkonzahn via USB, LAN ou WiFi. Este sistema de impressão funciona em conjunto com a resina Resin Waterbased Beige da Zirkonzahn. O modelo pode ser limpo num banho ultra-sónico e depois polimerizado na L300 Post-Curing Lamp.
Para mais informações: *www.zirkonzahn.com*

VITA Zahnfabrik e Stratasys celebram acordo para colaboração de próteses dentárias em 3D

A VITA Zahnfabrik e a Stratasys anunciaram um plano de colaboração que junta a experiência de próteses dentárias da VITA com as soluções protéticas em 3D da Stratasys TrueDent. Este acordo pretende melhorar o fluxo de trabalho e aumentar a eficiência na criação de próteses digitais. A TrueDent é uma nova resina dentária desenvolvida especificamente para aplicações em medicina dentária, incluindo próteses removíveis.
Esta combinação de soluções permite que os laboratórios dentários tenham capacidade de produzir um elevado número de restaurações personalizadas num workflow totalmente digital.
Para mais informações: *www.vita-zahnfabrik.com*

Zirkonzahn®

DIGITALIZAÇÃO

NOVO! Scanner intraoral Detection Eye

CRIAÇÃO DE MODELOS E POSICIONAMENTO

NOVO! Software Zirkonzahn.Modifier e Zirkonzahn.Slicer

IMPRESSÃO

NOVO! Impressora P4000 e Printer Resin Waterbased Beige

POLIMERIZAÇÃO

NOVO! Lâmpada Post-Curing L300

ARTICULAÇÃO SEM GESSO

NOVO! JawAligner PS1 e ZS1

PACOTE COMPLETO PARA AMPLIAR O FLUXO DE TRABALHO DIGITAL

NOVO SCANNER INTRAORAL DETECTION EYE E SISTEMA P4000 PARA IMPRESSÃO 3D

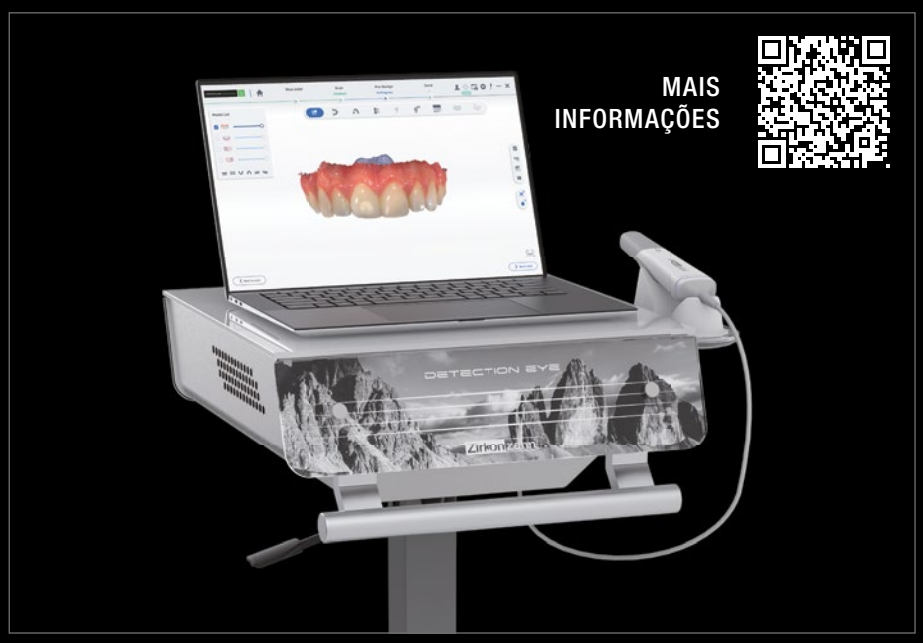

O novo scanner intraoral Detection Eye está perfeitamente integrado no fluxo de trabalho da Zirkonzahn e permite a digitalização da arcada do paciente em menos de 60 segundos. O scanner é fácil de usar e a opção de duas pontas diferentes (padrão e pequena) permite um procedimento mais confortável para o paciente. Leve, compacto e ergonómico, este scanner proporciona um processo de digitalização simplificado, dado que as áreas de scaneamento não necessitam de ser pré-tratadas com pó.

Com o novo sistema P4000 para impressão 3D, Zirkonzahn fornece aos técnicos e dentistas um pacote pré-definido especialmente concebido para o fluxo de trabalho dentário e a realização de modelo dentário em resina. O sistema inclui a Impressora P4000, o software Zirkonzahn.Slicer, a Lâmpada Post-Curing L300 e funciona idealmente em combinação com a resina Printer Resin Waterbased Beige da Zirkonzahn.

Zirkonzahn Portugal – Luis Macieira – Tel +351 217 586 269 – zirkonzahnportugal@clix.pt
Zirkonzahn Worldwide – Tel +39 0474 066 680 – info@zirkonzahn.com – www.zirkonzahn.com

NSK
Create it

Oferta

DESDE 1 DE MAIO
ATÉ 30 DE JUNHO DE 2023

Flash!

VarioSurg3

SISTEMA DE CIRURGIA ULTRASSÓNICA

MODELO **VarioSurg3**
REF. **Y1002726**

- Aplicações:
  Cirurgia Óssea
  Elevação do Seio
  Cirurgia Periodontal
  Cirurgia Endodôntica
- Três modos:
  Cirurgia, Endodontia, Periodontia (9 programas)
- Modo ráfaga selecionável
- Intensidade de luz LED regulável
- Modo de autolimpeza
- Função de retroiluminação

4.899€*
~~11.835€*~~

COM DUPLA LUZ
LED

Inclui:
Kit Básico
H-SG1
SG3
SG5
SG6D
SG7D
SG11

+

2ª PEÇA DE MÃO COM CABO

MODELO **VarioSurg3**
REF. **E1133001**

* Os preços não incluem IVA • Ofertas válidas até 30 de Junho de 2023 • Ofertas limitadas ao stock existente

NSK Dental Spain S.A. **www.nsk-spain.es**
Sr. João Paulo Costa · tlm: 915 66 32 32 · e-mail: costa@nsk-spain.es - Módena, 43 · El Soho-Europólis · 28232 Las Rozas de Madrid - tel: +34 91 626 61 28 · fax: +34 91 626 61 32 · e-mail: info@nsk-spain.es